

**ESTUDO COMPARATIVO DA EFICÁCIA DE DOIS PROTOCOLOS DE
TRATAMENTO DO TUMOR VENÉREO TRANSMISSÍVEL EM CÃES**

FABIANA AGUENA SALES LAPA

**ESTUDO COMPARATIVO DA EFICÁCIA DE DOIS PROTOCOLOS DE
TRATAMENTO DO TUMOR VENÉREO TRANSMISSÍVEL EM CÃES**

FABIANA AGUENA SALES LAPA

Dissertação apresentada a Pró-Reitoria de Pesquisa e Pós-Graduação, Universidade do Oeste Paulista, como parte dos requisitos para obtenção do título de Mestre em Ciência Animal - Área de Concentração: Fisiopatologia Animal

Orientadora:
Prof^a. Dr^a. Silvia M. C. Franco Andrade

636.70896951 Lapa, Fabiana Aguenta Sales
L299e Estudo comparativo da eficácia de dois protocolos de
tratamento do tumor venéreo transmissível em cães /
Fabiana Aguenta Sales Lapa. -- Presidente Prudente, 2009.
72 f.: il.

Dissertação (Mestrado em Ciência Animal) –
Universidade do Oeste Paulista – UNOESTE: Presidente
Prudente – SP, 2009.
Bibliografia.

1. Cães. 2. Tumor venéreo transmissível. 3. Vincristina.
4. Histopatologia. 5. Ivermectina. 6. Citopatologia. I. Título.

FABIANA AGUENA SALES LAPA

Estudo comparativo da eficácia de dois protocolos de tratamento do tumor venéreo transmissível em cães

Dissertação apresentada a Pró-Reitoria de Pesquisa e Pós - Graduação, Universidade do Oeste Paulista, como parte dos requisitos obtenção do título de Mestre em Ciência Animal.

Presidente Prudente, 13 fevereiro 2009.

BANCA EXAMINADORA

Prof^a. Dr^a. Silvia M. C. Franco Andrade
Universidade do Oeste Paulista - Unoeste

Prof^a. Dr^a. Alessandra Melchert
Universidade do Oeste Paulista - Unoeste

Prof. Dr. Luiz Henrique de Araújo Machado
Universidade Estadual Paulista Júlio de Mesquita Filho – UNESP – Botucatu

DEDICATÓRIA

Dedico este trabalho a minha mãe Regina, que é um exemplo de força, ternura e amizade na minha vida.

AGRADECIMENTOS

A professora orientadora, Dra. Sílvia Andrade que, com muito carinho e energia impulsionou a realização deste trabalho.

Ao professor, Dr. Osimar Sanches, pelos ensinamentos e paciência.

Ao professor, Dr. Luís Roberto pela imensa ajuda na estatística. Valeu todo o seu esforço.

A professora Cecília pela dedicação e paciência.

Aos professores do Mestrado em Ciência Animal pelos ensinamentos.

A meus amigos, Cléber e Vanessa pela ajuda técnica e pela companhia.

Ao Eduardo, pelo auxílio e amizade.

Aos funcionários do HV, em especial Cleonice, Marquinhos, Jair, Marcelão, Ana, Sílvia Regina, Rose, Marcos, Irmão e Mazé pela imensa ajuda, sem vocês não teria dado certo.

Ao aluno Diego pela ajuda imensa nos períodos de férias.

A professora Adriana Borsa pela ajuda nas amostras e amor aos animais.

A pós-graduação da Universidade do Oeste Paulista pelo apoio financeiro.

Ao meu namorado José Carlos pela ajuda no trabalho e por sua imensa compreensão.

A toda minha família.

A professora Jôse da UFMS, que deu a idéia para tudo acontecer.

*As pessoas mais felizes não têm as melhores coisas
Elas sabem fazer o melhor das oportunidades que aparecem em seus caminhos.
A felicidade aparece para aqueles que choram.
Para aqueles que se machucam.
Para aqueles que buscam e tentem sempre*

Clarice Lispector

RESUMO

Estudo comparativo da eficácia de dois protocolos de tratamento do tumor venéreo transmissível em cães

O tumor venéreo transmissível (TVT) é uma neoplasia de células redondas que acomete cães de casuística muito freqüente. O tratamento padrão consiste no uso de antineoplásicos, sendo de eleição a vincristina como agente único, porém o aparecimento de resistência a este fármaco tem levado a associação com outras drogas. Estudos recentes demonstraram o efeito antitumoral das avermectinas quando associadas à vincristina no tratamento de alguns tipos de neoplasias. Portanto, o objetivo deste trabalho foi comparar a eficácia do protocolo padrão com o uso único de vincristina e o protocolo da associação de vincristina e ivermectina através da análise histopatológica e citológica do tumor. As análises histopatológicas e citológicas revelarem uma cura mais precoce do TVT no protocolo associado. Estes resultados sugerem que o protocolo vincristina associada à ivermectina pode ser no futuro uma excelente alternativa terapêutica para o tratamento do TVT.

Palavras-chave: Cães. Citopatologia. Histopatologia. Ivermectina. Tumor venéreo transmissível. Vincristina.

ABSTRACT

Comparative study of the effectiveness of two protocols of treatment of the transmissible venereal tumor in dogs

The transmissible venereal tumor (TVT) is a contagious neoplasm of round cells of dogs of very frequent casuistry. The standard treatment consists of chemotherapy, and the most effective treatment is the vincristine sulphate alone, however the resistance emergence to this agent has been taking the association with other drugs. Recent studies demonstrated the antitumoral effect of the avermectins when associated to the vincristine in the treatment of some neoplasms. Therefore, the objective of this work was to compare the effectiveness of the standard protocol with vincristine only and the ivermectin + vincristine association through histopathological and cytological analysis of the tumor. The samples analyses reveal a more precocious cure of TVT in the associated protocol. These results suggest that the protocol of the vincristine associated to ivermectin can be an excellent therapeutic alternative for the treatment of TVT in the future.

Key-words: Cytology. Dogs. Histopathology. Ivermectin. Transmissible venereal tumor. Vincristine.

LISTA DE FIGURAS

FIGURA 1 -	TVT genital em fêmea e em base do pênis em macho.....	13
FIGURA 2 -	Apresentações extragenitais do TVT.....	14
FIGURA 3 -	Aspecto microscópico do TVT.....	15
FIGURA 4 -	Necrose tecidual após extrasavasamento de vincristina.....	18
FIGURA 5 -	Fórmula estrutural da ivermectina.....	19

SUMÁRIO

1 INTRODUÇÃO E REVISÃO DE LITERATURA.....	11	
1.1 Tumor Venéreo Transmissível	11	
1.2 Sulfato de Vincristina.....	17	
1.3 Ivermectina.....	18	
REFERÊNCIAS.....	22	
ARTIGO - ANÁLISE HISTOPATOLÓGICA E CITOLÓGICA DE DOIS PROTOCOLOS DE TRATAMENTO DO TUMOR VENÉREO TRANSMISSÍVEL EM CÃES		
Resumo.....	27	
Introdução	28	
Material e Métodos.....	28	
Análise Estatística	34	
Resultados	34	
Discussão e Conclusões	35	
Referências	38	
ARTIGO - HISTOPATHOLOGICAL AND CYTOLOGICAL ANALYSIS OF TWO TREATMENT PROTOCOLS FOR TRANSMISSIBLE VENEREAL TUMOURS IN DOGS		47
ANEXO - Normas para Publicação na Revista <i>Research in Veterinary Science</i>		68

1 INTRODUÇÃO E REVISÃO DE LITERATURA

Tumor Venéreo Transmissível

O tumor venéreo transmissível (TVT) é uma neoplasia de células redondas relatada pela primeira vez em 1820 por Huzzard, mas foi Sticker, entre 1905-1906, o primeiro cientista a descrevê-lo de forma detalhada e classificá-lo como transmissível. É conhecido também por condiloma canino, granuloma venéreo, sarcoma infeccioso, tumor de Sticker (SILVA et al., 2007).

Ocorre no mundo todo, independente da altitude e clima, mais acentuadamente em cães vadios, sexualmente ativos, em países tropicais e subtropicais. Foi relatado nos Estados Unidos, América do Sul, Europa, Japão, China e África (DAS; DAS, 2000).

A transmissão ocorre em ambos os sexos através da implantação de células tumorais viáveis nas membranas durante o coito, através de arranhaduras, mordeduras ou pelo ato de cheirar o animal (MACEWEN, 2001). O crescimento da massa ocorre geralmente dentro de 2 a 6 meses após a primeira cruzada (DAS; DAS, 2000). Afeta comumente a genitália externa de cães (MACEWEN, 2001) (Figura 1), mas há relatos de TVT extragenital (Figura 2), acometendo pele, olhos, cavidade bucal e nasal, mesmo na ausência de lesões genitais (HIGGINS, 1966).

Apesar de raros (menos de 5% dos casos reportados) (MOULTON, 1990), foram relatados casos de metástase do TVT em linfonodos, tonsilas, fígado, faringe, baço, rins, encéfalo, ovário, prepúcio, cavidade nasal (GINEL et al., 1995) e região anal e perianal (BATAMUZI; BITTEGEKO, 1991). De acordo com Das e Das (2000) muitos dos casos relatados são na verdade extensões mecânicas do crescimento tumoral ou mesmo auto ou hetero- transplante nesses locais acima citados.

Após alguns meses de crescimento progressivo o tumor pode regredir em cães adultos saudáveis (HARMELIN et al., 1995). Segundo Yang (1987) os linfócitos do tipo T desempenham papel importante na regressão

espontânea do TVT, pois podem destruir células tumorais pela ação de linfócitos antígeno-específicos e pela toxicidade celular anticorpo-dependente. Em um estudo de imuno-histoquímica foi encontrada intensa reatividade para IgG e IgM nas amostras coletada sugerindo então o desenvolvimento de uma resposta humoral focal. (MOZOZ et al., 1996).

Muitos estudos foram realizados a fim de elucidar a origem do TVT, mas essa é incerta. Em um desses estudos foi demonstrado que células do TVT expressam antígenos que apenas tumores de células redondas de origem histiocítica expressam, reforçando a idéia da origem histiocítica do TVT. (MOZOZ et al., 1996). Em outro estudo no qual se utilizou microscopia eletrônica, foram encontradas estruturas semelhantes a partículas virais no TVT (AMBER et al., 1985). Adams e colaboradores (1968) relataram que um retrovírus do tipo C pode estar associado a esse tumor.

Uma característica do tumor venéreo transmissível reside nos números e na morfologia dos seus cromossomos. O número normal de cromossomos no cão é 78, dos quais apenas dois são acrocêntricos, enquanto que nas células de TVT existem geralmente 58-59 cromossomos, sendo 13-17 metacêntricos e 42 acrocêntricos (WRIGHT; PERRY, 1989). Essa anormalidade é consistente e única em países e continentes diferentes (ADAMS et al., 1968).

Os sinais clínicos variam de acordo com a localização do tumor. Cães acometidos pela forma clássica do TVT apresentam lambertura da genitália externa, descarga vaginal/prepucial sanguinolenta e/ou com presença de pus quando houver contaminação bacteriana. Há crescimento de massa tumoral na região e em casos extremos pode haver retenção urinária (VARASCHIN et al., 2001). Nos cães acometidos pelo TVT de forma cutânea é observado crescimento de nódulos pelo corpo que podem ou não ser ulcerados, muitas vezes associados a exsudato purulento e miíases (MOUTINHO et al., 1995). Quando há comprometimento nasal pode haver epistaxe, descarga nasal serosa, espirro e respiração com a boca aberta além de aumento de volume no local onde a massa se encontra. Nesses casos há relato de propagação até região do palato (GINEL et al., 1995).

Macroscopicamente, o TVT se apresenta como áreas elevadas que podem atingir 5 cm de diâmetro ou mais, com aspecto de couve-flor (Figura 1B) ou nodular, friável e com presença de secreção serosanguinolenta (SILVA et al., 2007).

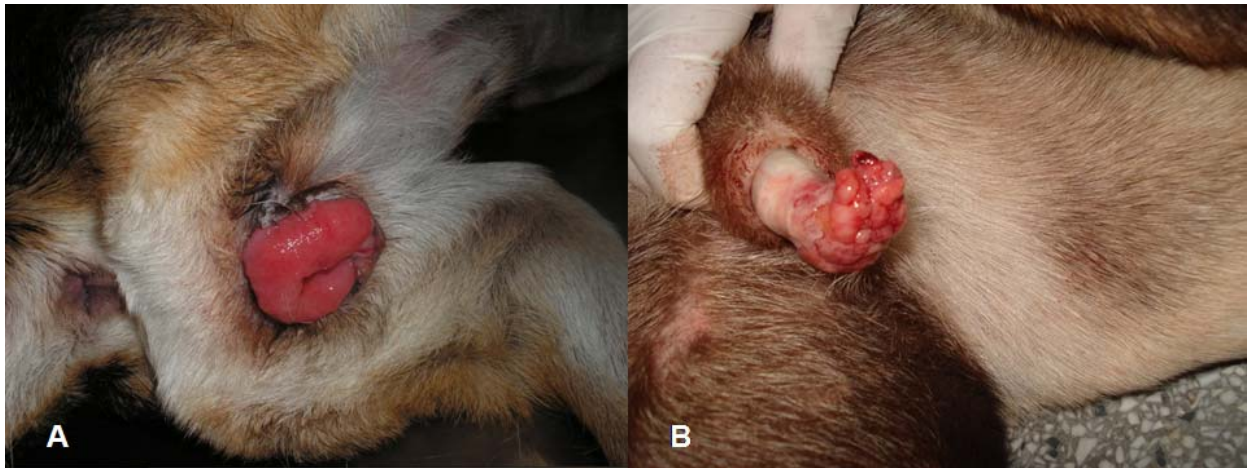

Figura 1 – TVT genital. (A) em fêmea; (B) em macho no pênis em forma de couve-flor.

Fonte: Silvia Franco Andrade (UNOESTE)

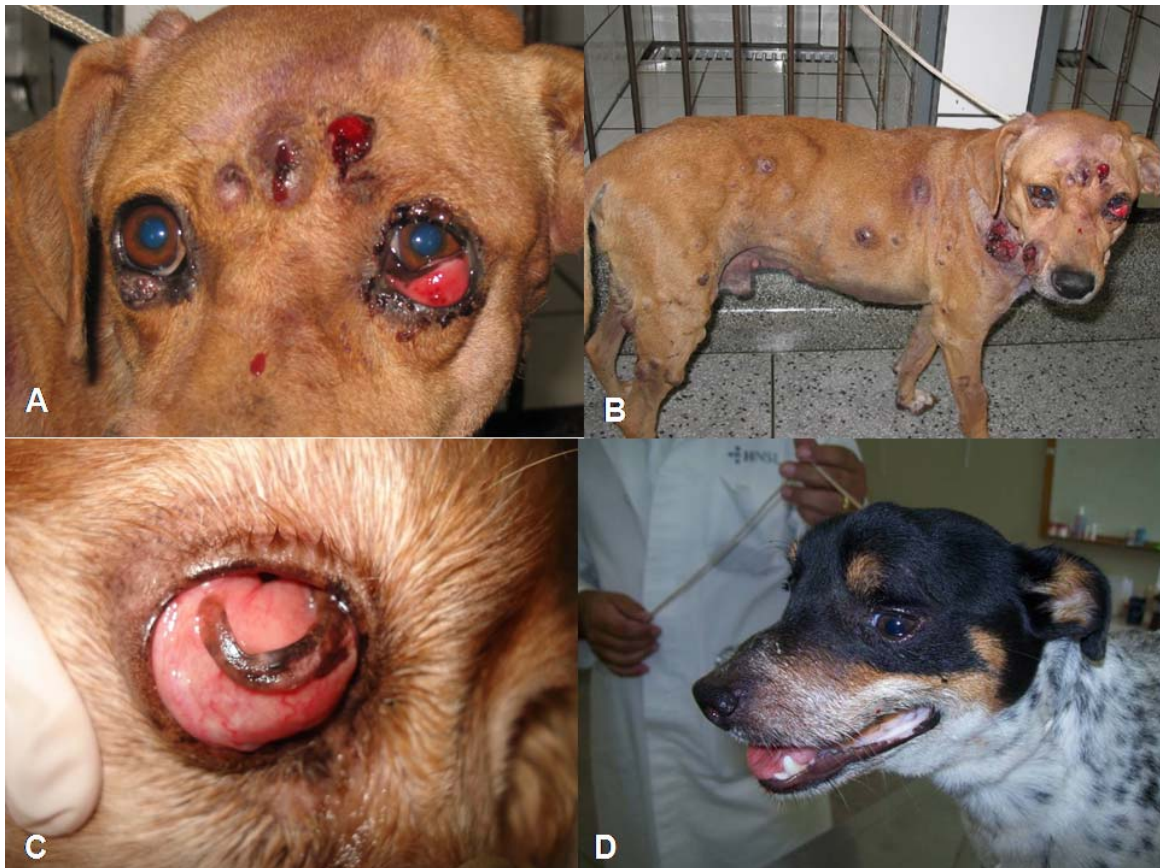

Figura 2 – Apresentações extragenitais do TVT. (A) TVT cutâneo generalizado; (B) TVT cutâneo e ocular; (C) TVT ocular em conjuntiva e terceira pálpebra; (D) TVT de apresentação na cavidade nasal e seios nasais.

Fonte: Silvia Franco Andrade (UNOESTE)

Microscopicamente (Figura 3) observam-se células grandes, com formatos de redondo a poliédrico, com citoplasma claro e presença de vacúolos; o núcleo é grande, basofílico e central (WHITE, 1991). Entre essas células são observadas fibras reticulares, entretanto não há evidência de que sejam produzidas pelas células do TVT. Outra característica é a presença de numerosas figuras de mitose (SANTOS et al., 2005).

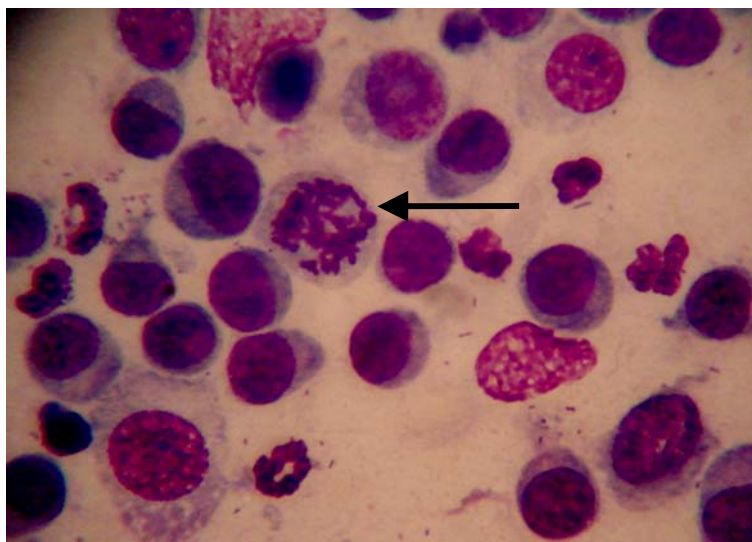


Figura 3 – Aspecto microscópico do TVT padrão misto. Seta indica mitose anormal.

Fonte: Osimar de Carvalho Sanches (UNOESTE)

O diagnóstico é baseado no histórico do animal, exame clínico, exame citológico ou biópsia para exame histológico – sendo esse o meio mais confiável de diagnóstico (DAS; DAS, 2000). Caso exista dúvida, poderá ser realizada a análise de cromossomos, além de técnicas de imuno-histoquímica que empregam anticorpos (VARASCHIN, 2001). O TVT pode ser identificado pela lisozima e alfa-1-antitripsina (AAT), os quais foram expressos por 40% e 56% respectivamente em 25 cães estudados (MOZOZ et al., 1996).

Existem vários protocolos de tratamento para o TVT, entre eles, excisão cirúrgica, radioterapia, imunoterapia e quimioterapia (DAS; DAS, 2000). A cirurgia ou criocirurgia no TVT é conveniente somente nos casos de tumores focais. Apresenta alto índice de recidiva quando utilizado como terapia

única (PRIER; JOHNSON, 1964). A radioterapia foi relatada como efetiva no tratamento do TVT, inclusive em casos de neoplasias resistentes a terapia convencional com quimioterápicos (ROGERS et al., 1998). Thrall (1982) obteve completa regressão na maioria dos casos com média de 1 a 3 tratamentos. A transfusão de sangue total ou soro de animais curados pode ser usado para o tratamento do TVT generalizado agindo como uma vacina autóctona mas os resultados são variáveis (PRIER; JOHNSON, 1964; POWERS et al., 1968).

A quimioterapia foi relatada com os agentes ciclofosfamida, metotrexato, vincristina, vimblastina e doxorrubicina (BOSCOS, 1988). Associações desses quimioterápicos foram testadas, como exemplo, ciclofosfamida e prednisona (HERNANDEZ-JAUREGUI, 1974), vimblastina com ciclofosfamida ou metotrexato (THEILEN; MADEWELL, 1987) e vincristina e doxorrubicina (CALVERT et al., 1982).

A terapia mais eficaz e praticada na rotina clínica consiste no uso do sulfato de vincristina como agente único (HARMELIN et al., 1995, ANDRADE, 2008). A cura completa é esperada em mais de 90% dos cães tratados com sulfato de vincristina na dose de 0,5-0,7 mg/ m² por via endovenosa uma vez por semana durante 4 a 6 semanas (LIPPONEN, 1993).

Entretanto, devido à extensa utilização desse fármaco para o tratamento do TVT, aliada à existência de neoplasias com características malignas, notou-se um aumento no número de aplicações. Além disso, ocorre atualmente aumento de resistência cruzada com a doxorrubicina (ANDRADE, 2008).

A P-glicoproteína é uma proteína da membrana plasmática de 170 kDa, codificada pelo gene MDR1 e é expressa por uma variedade de tecidos como intestino, células tubulares renais, células endoteliais do cérebro e células dos canalículos biliares, onde sua função é excretar substratos para fora da células (MEALEY, 2004). É substrato de múltiplas drogas, por exemplo, alcalóides de vinca, cetoconazol, itraconazol, doxiciclina, ciclosporina A, ondansetrona, anti-histamínicos, digoxina, verapamil, esteróides, ivermectina e moxidectina (DOWLING, 2006).

Uma característica da P-glicoproteína é sua correlação com o aumento de resistência a múltiplas drogas. Níveis altos de p-glicoproteína naqueles tecidos que originalmente a expressam estão correlacionadas com a resistência intrínseca a quimioterápicos, muito observada na medicina humana (GASPAR, 2005). Essa característica pode ser explicada pelo fato de a maior parte dos substratos da proteína ser compostos naturais ou derivados sintéticos destes, tornando assim mais difícil a exposição a outros tóxicos xenobióticos. As células tumorais se aproveitam dessa característica e passam a expressá-la em grande quantidade (DOWLING, 2006).

1.2 Sulfato de Vincristina

Pertence ao grupo dos alcalóides de vinca, são substâncias grandes e complexas, derivadas da planta pervinca (*Vinca rosea* L.) e amplamente utilizados na medicina veterinária como agente único ou combinados a outros quimioterápicos (ADAMS, 2003).

É considerada uma droga fase-específica que atua durante a fase M do ciclo celular, promovendo ruptura do fuso mitótico interrompendo-o. (ADAMS, 2003; ANDRADE, 2008).

É metabolizado pelo fígado, eliminado por excreção biliar nas fezes e administrado estritamente por via endovenosa, sendo que seu extravasamento acarreta em necrose acentuada da área atingida pelo quimioterápico (ADAMS, 2003) (Figura 4). Causa mielossupressão de grau leve, neuropatia periférica, parestesia e anorexia (ENEROTH et al., 2001; ANDRADE, 2008).

Como já foi citado anteriormente, o sulfato de vincristina utiliza como substrato a P-glicoproteína, por isso deve-se evitar a administração da mesma em cães da raça Collie, pois é verificada má-formação desta glicoproteína por mutação genética do gene MDR1, o que impede sua metabolização de forma adequada, podendo acarretar em intoxicação de grau severo (ANDRADE, 2008).

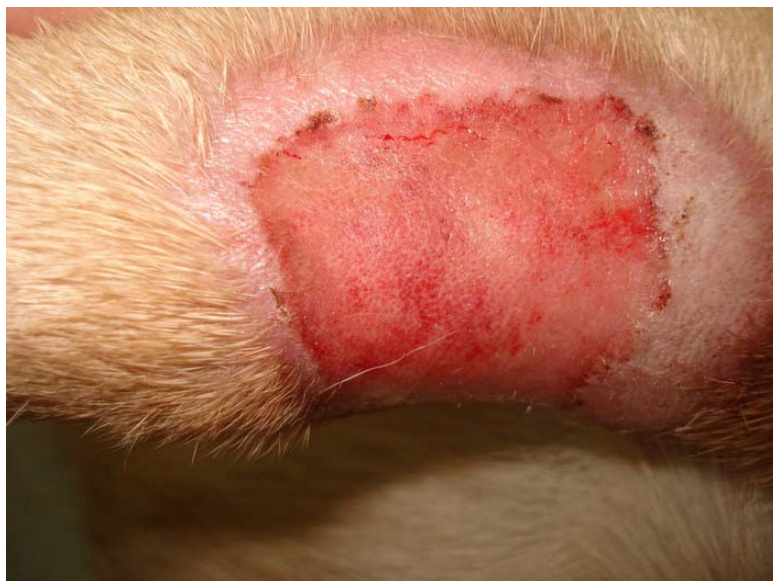

Figura 4 - Necrose tecidual após extravasamento de vincristina.

Fonte: Silvia Franco Andrade (UNOESTE)

1.3 Ivermectina

A ivermectina (Figura 5) pertence ao grupo das lactonas macrocíclicas, as quais são divididas em dois grandes grupos: avermectinas (por exemplo, doramectina, ivermectina) e as milbemicinas (por exemplo, moxidectina). São obtidas através da fermentação natural do fungo *Streptomyces avermitilis*, e possuem potente ação anti-helmíntica e parasiticida (EDWARDS, 2003). A partir da fermentação, são obtidas 4 entidades diferentes, conhecidas como A1, A2, B1 e B2, sendo o componente B1 o mais ativo contra nematóides e de onde se origina a ivermectina que é comercializada (BARRAGRY, 1987).

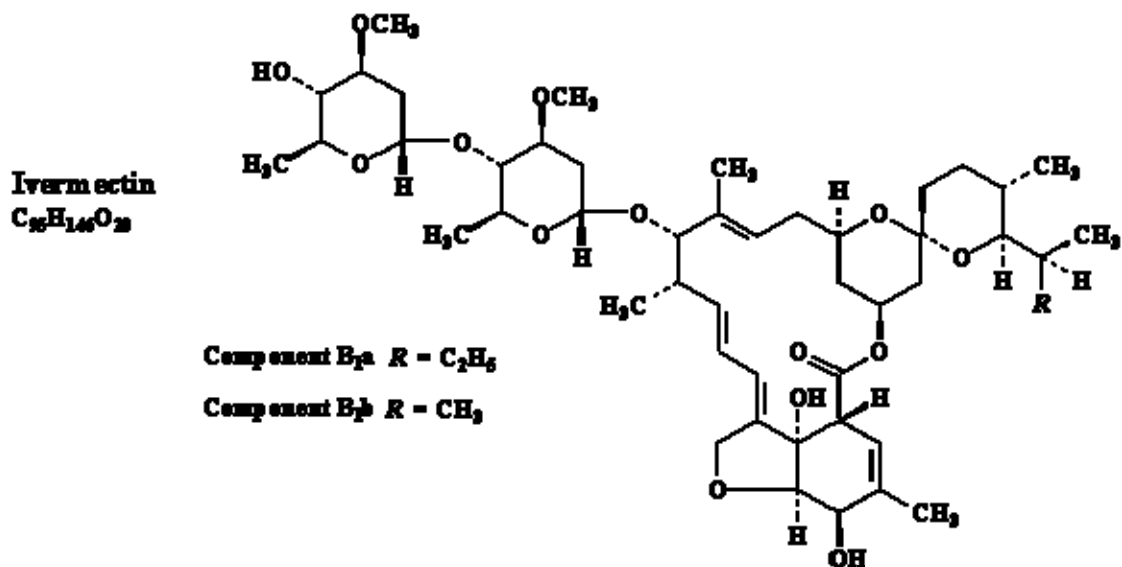


Figura 5 – Fórmula estrutural da ivermectina.

Fonte: Edwards (2003)

Funcionam como agonistas do GABA (ácido gama-amino butírico), neurotransmissor de sinais inibitórios para neurônios motores. A função do GABA é abrir os canais de cloro na junção pós-sináptica, permitindo o influxo destes íons, induzindo o repouso da célula. Na presença da ivermectina, os canais de cloro permanecem abertos quando já deveriam estar fechados então, apesar de o neurônio motor e as células musculares serem capazes de reagirem a impulsos nervosos, a passagem elétrica através da sinapse está bloqueada. Para os parasitas essa estimulação prolongada do GABA resulta em paralisia e morte (BARRAGRY, 1987).

Assim sendo, naqueles parasitas onde o GABA não atua como neurotransmissor, a ivermectina não apresenta atividade, por exemplo, em cestódeos e trematódeos (CAMPBELL, 1983).

Mesmo utilizando o GABA, os mamíferos não são afetados pela ivermectina e a explicação para isso seria pelo grande tamanho e peso da molécula que encontraria dificuldade em ultrapassar a barreira hematoencefálica, pois em um estudo verificou-se que a concentração de ivermectina em encéfalo bovino foi menor do que a concentração em todas as outras os órgãos do corpo (BARRAGRY, 1987). Entretanto, sabe-se que em cães da raça Collie apresentam neurotoxicidade, podendo ser fatal, com a

administração de ivermectina (ANDRADE, 2008). Isto ocorre porque esses cães apresentam mutação no gene MDR1, que é o gene responsável pela produção de P-glicoproteínas, desta maneira ocorre produção de P-glicoproteínas defeituosas que provocam diminuição da excreção de drogas que utilizam a mesma como substrato (DRINYAEV, 2004; MEALEY, 2004).

Estudos mostram que a ivermectina além de apresentar propriedade inseticida e anti-helmíntica, é um potente inibidor da P-glicoproteína e conseqüentemente inibe a resistência a múltiplas drogas (DIDIER; LOOF, 1996; POULIOT et al., 1997; KORYSTOV et al., 2004; GRIFFIN et al., 2005) até nove vezes mais do que os atuais inibidores, ciclosporina A e verapamil (POULIOT et al., 1997). KORYSTOV et al. (2004) constataram, porém, que a eficácia da inibição a múltiplas drogas depende do tipo de células tumorais e do substrato (quimioterápico) que o carreador transporta.

Ainda em um estudo utilizando-se ratos (infectados experimentalmente com Ehrlich carcinoma, P388 linfocitose, carcinoma 755 e melanoma B 16) foi observado que nos animais nos quais diferentes avermectinas eram administradas posteriormente ao quimioterápico, houve uma supressão do crescimento tumoral de até 70-80% (DRINYAEV, 2004).

Gervazoni et al. (2007) estudaram as alterações clínicas e hematológicas induzidas pelo uso associado de vincristina e ivermectina comparado ao uso isolado da vincristina no tratamento de tumor venéreo transmissível em cães e constataram que no grupo de cães que receberam somente vincristina ocorreram $5,3 \pm 2,1$ aplicações do protocolo (mínimo de 4 e máximo de 9 aplicações), enquanto no grupo que recebeu vincristina associado a ivermectina ocorreram $3,9 \pm 2,1$ (mínimo de 2 e máximo de 8 aplicações). Segundo os autores, apesar de não ser estatisticamente significativa a redução do número de administrações, clinicamente o achado foi relevante, pois diminuiu os custos do tratamento e a probabilidade de resistência à vincristina. Além disso, não houve alterações significativas nos parâmetros físicos e hematológicos, o que demonstrou uma segurança terapêutica no protocolo combinado.

Com base nesses estudos, o objetivo deste trabalho foi estudar a eficácia do protocolo vincristina associado à ivermectina e compará-lo com o uso isolado da vincristina, no tratamento do TVT, através da análise histopatológica e citológica da regressão do TVT.

REFERÊNCIAS

ADAMS, H. R. **Farmacologia e terapêutica em veterinária**. 8. ed. Rio de Janeiro: Guanabara Koogan, 2003.

ADAMS, E. W.; CARTER, L. P.; SAPP, W. J. Growth and maintenance of the canine venereal tumor in continuous culture. **Cancer Research**, Chicago, v. 5, n. 3, p. 753-757, abr. 1968.

AMBER, E. I.; ISITOR, G. N.; ADEYANJU, J. B. Viral-like particles associated with naturally occurring transmissible venereal tumor in two dogs: preliminary report. **American Journal of Veterinary Research**, Chicago, v. 46, n. 12, p. 2613-2615, dez. 1985.

ANDRADE, S. M. F. Antineoplásicos. In: ANDRADE, S. M. F. **Manual de terapêutica veterinária**. 3. ed. São Paulo: Roca, 2008.

BARRAGRY, T. B. A review of the pharmacology and clinical uses of ivermectin. **Canadian Veterinary Journal**, Ghelp, v. 28, n. 8, p. 512-517, ago. 1987.

BATAMUZI, E. K.; BITTEGEKO, S. B. P. Anal and perianal transmissible venereal tumor in a bitch. **Veterinary Record**, Londres, v. 129, n. 25-26, p. 556, dez. 1991.

BOSCOS, C. Transmissible venereal tumor in the dog: clinical observations and treatment. **Animalis Familiaris**, v.3, p. 10- 15, 1988.

CALVERT, C. A.; LEIFER, C. E.; MACEWEN E. G. Vincristine for treatment of canine transmissible venereal tumor in the dog. **Journal of the American Veterinary Medical Association**, Ithaca, v. 181, n. 2, p. 163-164, jul. 1982.

CAMPBELL, W. C. et al. Ivermectin: a potent new antiparasitic agent. **Science**, Washington, v. 221, n. 4613, p. 823-828, ago.1983.

DAS, U.; DAS, A. K. Review of canine transmissible veneral sarcoma. **Veterinary Research Communications**, Amsterdã, v. 24, n. 8, p. 545-556, dez. 2000.

DIDIER, A.; LOOF, F. The abamectin derivative ivermectin is a potent P-glycoprotein inhibitor. **Anticancer drugs**, Londres, v. 7, n. 7, p. 745-751, set. 1996.

DOWLING, P. Pharmacogenetics: It's not just about ivermectin in collies. **Canadian Veterinary Journal**, Guelph, v. 47, n. 12, p.1165-1168, dez. 2006.

DRINYAEV, V. A. et al. Antitumor effect of avermectins. **European Journal of Pharmacology**, Amsterdã, v. 501, n. 1-3, p. 19-23, out. 2004.

EDWARDS, G. Ivermectin: does P-glycoprotein play a role in neurotoxicity? **Filaria Journal**, Londres, v. 2, (Suppl. 1), p. S8, 2003.

ENEROTH, A. et al. Evaluation of a vincristine resistant Caco-2 cell line for use in a calcein AM extrusion screening assay for P-glycoprotein interaction. **European Journal of Pharmacology Science**, Amsterdã, v. 12, n. 3, p. 205-214, jan. 2001.

GASPAR L. F. J. **Caracterização citomorfológica do tumor venéreo transmissível canino correlacionada com danos citogenéticos e taxa de proliferação e resposta clínica a quimioterapia**. 2005. Tese (Doutorado) - Faculdade de Medicina Veterinária e Zootecnia, Universidade Estadual Paulista, Botucatu.

GERVAZONI, E. R. et al. Estudo de um novo protocolo de tratamento do tumor venéreo transmissível em cães. In: ENCONTRO ANUAL DE PESQUISA INSTITUCIONAL E INICIAÇÃO CIENTÍFICA, 12., 2007, Presidente Prudente. **Anais...** Presidente Prudente, Unoeste, 2007. p. 81.

GINEL, P. J. et al. Primary transmissible venereal tumor in the nasal cavity of a dog. The **Veterinary Record**, Londres, v. 136, n. 9, p. 222-223, mar. 1995.

GRIFFIN, J. et al. Selamectin is a potente substrate and inhibitor of human and canine P-glycoprotein. **Journal of Veterinary Pharmacology**, Oxford, v. 28, n. 3, p. 257-265, jun. 2005.

HARMELIN, A.; ZUCKERMAN, A.; NYSKA, A. Correlation of Ag-NOR protein measurements with prognosis in canine transmissible venereal tumors. **Journal of Comparative Pathology**, Liverpool, v. 112, n. 4, p. 429-433, maio 1995.

HERNANDEZ-JAUREGUI. Effect of a combination of cyclofosfamida and prednisolone on canine transmissible venereal tumor in dog. **Veterinaria**, Madrid, v. 5, n. 1, p. 3-9, jan. 1974.

HIGGINS, D. A. Observations of the canine transmissible venereal tumor as seen in the Bahamas. **Veterinary Records**, Londres, v. 79, n. 3, p. 67-71, mar. 1966.

KORYSTOV, Y. N. et al. Avermectins inhibit multidrug resistance of tumor cells. **European Journal of Pharmacology**, Amsterdã, v. 493, n. 1-3, p. 57 – 64, jun. 2004.

LIPPONEN, P. Image analysis of Ag-NOR proteins in transitional cell bladder cancer. **Journal of Pathology**, Londres, v. 171, n. 4, p. 279-283, dez. 1993.

MAC EWEN, E. G. Transmissible venereal tumor. In: WITHROW S. J.; MAC EWEN, E. G. **Small Animal Clinical Oncology**. Philadelphia: Saunders, 2001. p. 651-655.

MEALEY, K. L. Therapeutic implications of the MDR-1 gene. **Journal of Veterinary Pharmacology and Therapeutics**, Oxford, v. 27, n. 5, p. 257-264, out. 2004.

MOULTON, J. E. **Tumors in domestic animals**. California: University of California, 1990. 672 p.

MOUTINHO, F. Q. et al. Tumor venéreo transmissível com metástases cutâneas em um cão. **Ciência Rural**, Santa Maria, v. 25, n. 3, p. 469-471, jul. 1995.

MOZOZ, E. et al. Immunohistochemical characterization of canine transmissible venereal tumor. **Veterinary Pathology**, Basel, v. 33, n. 3, p. 133-147, jul. 1996.

POULIOT, J. F. et al. Reversal of P-glycoprotein - associated multidrug resistance by ivermectin. **Biochemical Pharmacology**, Oxford, v. 53, n. 1, p. 17-25, jan. 1997.

POWERS, R. D. Immunologic properties of canine transmissible venereal sarcoma. **American Journal of Veterinary Research**, Chicago, v. 29, n. 8, p. 1637-1645, aug. 1968.

PRIER, J. E.; JOHNSON, J. H. Malignancy in a canine transmissible venereal tumor. **Journal of the American Veterinary Medical Association**, Ithaca, v. 145, n. 1, p. 1092-1094, dez. 1964.

RASKIN, E. R.; MEYER, D. J. **Atlas de citologia de cães e gatos**. 2. ed. São Paulo: [s.n.], 2003.

ROGERS, K. S.; WALKER, M. A.; DILLON, H. B. Transmissible venereal tumor: a retrospective study of 29 cases. **Journal of the American Animal Hospital Association**, South Bend, v. 34, n. 6, p. 463-470, nov./dez. 1998.

SANTOS, F. G. A. et al. O tumor venéreo transmissível canino – aspectos gerais e abordagens moleculares (revisão de literatura). **Journal of Bioscience**, Uberlândia, v. 21, n. 3, p. 41-53, set./dez. 2005.

SILVA, M. C. V. et al. Avaliação epidemiológica, diagnóstica e terapêutica do tumor venéreo transmissível (TVT) na população canina atendida no hospital veterinário da UFERSA. **Acta Veterinaria Brasílica**, Mossoró, v. 1, n. 1, p. 28-32, jan. 2007.

THEILEN, G. H.; MADEWELL, B. R. **Veterinary cancer medicine**. 2. ed. Philadelphia: Lea e Febiger, 1987.

THRALL, D. E. Orthovoltage radiotherapy of venereal canine tumor. **Journal of Veterinary Radiology and Ultrasound**, Raleigh, v. 23, n. 5, p. 217-219, maio 1982.

VARASCHIN, M. S. et al. Tumor venéreo transmissível canino na região de Alfenas, Minas Gerais: formas de apresentação clínico-patológicas. **Clínica Veterinária**, São Paulo, n. 32, p. 32-38, maio/jun. 2001.

WHITE, R. A. **Manual of Small Animal Oncology**. Cheltenham: British small animal Veterinary Association, 1991.

WRIGHT, P. J.; PARRY, B. W. Cytology of the canine reproductive system. **The Veterinary Clinics of North America: Small Animal Practice**, Philadelphia, v. 19, n. 5, p. 851-874, 1989.

YANG, T. J. Metastatic transmissible venereal sarcoma in a dog. **Jornal of the American Veterinary Medical Association**, Ithaca, v. 190, n. 5, p. 555-556, mar. 1987.

ARTIGO**ANÁLISE HISTOPATOLÓGICA E CITOLÓGICA DE DOIS PROTOCOLOS DE TRATAMENTO DO TUMOR VENÉREO TRANSMISSÍVEL EM CÃES**

Fabiana Aguenta Sales Lapa¹, Eduardo Roberto Gervazoni², Vanessa Massumi Kaneko¹, Osimar de Carvalho Sanches³, Silvia Franco Andrade⁴, Luís Roberto Almeida Gabriel Filho⁵

¹Discente do Mestrado em Ciência Animal da UNOESTE; ²Aluno do 9^o Termo do Curso de Medicina Veterinária da UNOESTE; ³Professor Mestre Depto de Anatomia Patológica – UNOESTE; ⁴Professora Doutora Depto de Clínica Médica de Pequenos Animais do Curso de Medicina Veterinária da UNOESTE; ⁵Professor Doutor Estatístico do Mestrado em Ciência Animal da UNOESTE

RESUMO

O tumor venéreo transmissível (TVT) é uma neoplasia contagiosa de células redondas de cães de casuística muito freqüente. O tratamento padrão consiste no uso de antineoplásicos, sendo de eleição a vincristina como agente único, porém o aparecimento de resistência a este fármaco tem levado a associação com outras drogas. Estudos recentes demonstraram o efeito antitumoral das avermectinas quando associadas à vincristina no tratamento de alguns tipos de neoplasias. Portanto, o objetivo deste trabalho foi comparar a eficácia do protocolo padrão com o uso único de vincristina e o protocolo da associação de vincristina e ivermectina através da análise histopatológica e citológica da regressão do tumor. As análises histopatológicas e citológicas revelarem uma cura mais precoce do TVT no protocolo associado. Estes resultados sugerem que o protocolo vincristina associada à ivermectina pode ser no futuro uma excelente alternativa terapêutica para o tratamento do TVT.

Palavras-chave: cães; citologia; histopatologia; ivermectina; tumor venéreo transmissível; vincristina.

INTRODUÇÃO

O tumor venéreo transmissível (TVT) é uma neoplasia de células redondas de ocorrência natural muito freqüente em cães, sendo mais comum em regiões tropicais e subtropicais (Das e Das, 2000).

Localiza-se principalmente na mucosa da genitália externa de ambos os sexos, mas há relatos de casos em cavidades oral e nasal, olhos, pele, tonsilas, fígado, faringe, baço, rins, encéfalo, ovário, prepúcio (Rogers *et al*,1998), além da região anal e perianal (Batamuzi e Bittegeko, 1991).

A origem do TVT ainda não foi elucidada. Trabalhos apontam para uma possível associação da neoplasia com partículas virais que após sofrerem mutações foram disseminadas por transplantação a outros cães (Amber *et al*, 1985). Cariótipos das células tumorais de várias partes do mundo apresentam formação semelhante (Santos *et al*, 2005). Outros estudos demonstraram que células do TVT expressaram marcadores de macrófagos em sua superfície, sugerindo então uma origem histiocítica (Mozoz *et al*,1996).

Os sinais clínicos variam de acordo com a localização do tumor. Casos mais comuns incluem: descarga vaginal ou prepucial persistente, tumefação genital, lambertura excessiva da genitália, crescimento de massas neoplásicas na genitália. Tumores cutâneos são bem circunscritos e medem de 2 a 5 cm de diâmetro. Na cavidade bucal e tonsilas o tumor assemelha-se ao TVT genital

(Santos *et al*, 2005). Quando localizado na cavidade nasal pode ocorrer dispnéia, epistaxe, aumento de volume local (Ginel *et al*,1995).

Macroscopicamente as massas neoplásicas na genitália dos cães apresentam-se como massas lobuladas, friáveis e com sangramento constante, semelhante a couve-flor. Microscopicamente observa-se células grandes , redondas ou ovais, de núcleo claro e vesicular. O citoplasma é corado fracamente e apresenta grande quantidade de vacúolos. É freqüente a presença de numerosas figuras de mitose (Santos, 2001).

A ocorrência extragenital é rara quando não há evidência de envolvimento genital. O tumor sofre apoptose em cerca de 90% dos casos em um período de 6 meses (Wright *et al*,1989), em grande parte devido a ação de imunoglobulinas (Perez, 1998). Segundo Santos *et al* (2008), ocorre um aumento de expressão do fator p53 (responsável por regular o ciclo celular e a integridade do genoma) durante a fase de apoptose do TVT, sugerindo seu envolvimento nessa fase.

Dentre as modalidades de tratamento do TVT destacam-se a criocirurgia, radioterapia (Rogers, 1998), ressecção cirúrgica e quimioterapia antineoplásica (Camacho, 1987; Andrade, 2008), sendo esse último o protocolo de eleição na rotina clínica. O tratamento com antineoplásicos pode combinar dois ou mais quimioterápicos, como exemplo, vincristina associada à ciclofosfamida e metotrexato, ou ser realizada com agente único, sendo a vincristina o agente mais eficaz quando utilizada isoladamente (Morrison, 1998). De acordo com Olgivie (1996), são curados 90% dos cães com três aplicações do referido quimioterápico.

Entretanto, a extensa utilização da vincristina na veterinária acarretou nos últimos anos o surgimento de resistência do TVT (Andrade, 2008). Além disso, certas neoplasias podem não responder às múltiplas administrações do quimioterápico (Harmelin *et al*, 1995).

É conhecido que a principal responsável pelo surgimento de resistência a multidrogas é a P-glicoproteína, proteína transportadora codificada pelo gene MDR1, existente em tecidos normais (SNC, células intestinais, células tubulares renais e canalículos biliares) e tecidos tumorais e esta mesma proteína serve de substrato para diversas moléculas, inclusive para o antineoplásico vincristina (Korystov *et al.*, 2004), além de outras drogas como a vimblastina, doxorubicina, avermectinas e loperamida (Mealey *et al.*, 2003).

O mecanismo de ação da P-glicoproteína ainda não está totalmente elucidado, porém sabe-se que ela atua no efluxo de substâncias de dentro para fora da célula permitindo assim que essas sejam excretadas, e não absorvidas pelo organismo (Dowling, 2006).

Cães da raça Collie apresentam neurotoxicidade, podendo ser fatal a administração de ivermectina (Andrade, 2008) devido a uma mutação no gene MDR1, que acarreta na produção de P-glicoproteínas defeituosas, as quais falham em impedir a entrada do medicamento no sistema nervoso central, além de contribuir na diminuição da excreção renal e biliar da referida substância (Dowling, 2006).

Recentemente um estudo demonstrou o efeito antitumoral das ivermectinas no tratamento de algumas neoplasias em ratos (Drinyiaev *et al*, 2004) e outro estudo demonstrou efeito sinérgico da associação das avermectinas à

vincristina, a qual pode aumentar o efeito antitumoral do quimioterápico e diminuir a resistência de tumores à mesma, que vem crescendo nos últimos anos (Korystov et al., 2004).

No estudo de Gervazoni et al (2007) os autores constataram maior eficácia do protocolo associado vincristina e ivermectina do que o protocolo único com vincristina no tratamento do TVT em cães com diminuição do número de aplicações e segurança terapêutica com relação aos parâmetros físicos e hematológicos analisados.

Portanto, este trabalho teve como objetivo verificar a eficácia da associação de vincristina e ivermectina e comparar com o uso isolado da vincristina no tratamento do TVT, avaliando a evolução da cura através da análise histopatológica e citológica do tumor.

MATERIAL E MÉTODOS

O experimento foi aprovado pelo Comitê de Ética em Pesquisa da UNOESTE (protocolo n.017/07). Foram utilizados 20 cães provenientes do atendimento de rotina do HV da UNOESTE com diagnóstico clínico, citológico e histopatológico de TVT genital, cujos proprietários aceitaram que seus animais participassem da pesquisa após assinatura do termo de consentimento livre e esclarecido (TCLE). O tratamento foi suspenso temporariamente quando a contagem de leucócitos estava abaixo de $3.000/\text{mm}^3$ ou de plaquetas abaixo de $50.000/\text{mm}^3$ ou ainda se havia presentes sinais clínicos de vômito e diarreia grave, além de outros sintomas que poderiam estar comprometendo o bem estar ou a vida do animal conforme orientações de Couto (2001).

Os animais foram avaliados através de exame físico, hemograma, citologia e biópsia da neoplasia semanalmente antes da administração do(s) quimioterápicos(s). O número de administrações foi determinado pelo aspecto macroscópico da regressão da neoplasia, simulando o que é rotineiramente realizado no protocolo de tratamento desta neoplasia (Silva et al, 2007).

Os cães foram divididos aleatoriamente em dois grupos com 10 animais denominados da seguinte maneira:

- grupo vincristina (GV): 10 cães, sendo 3 machos e 7 fêmeas, idade de $4,9 \pm 1,4$ anos, peso de $11,7 \pm 7,2$ kg, com administração intravenosa (IV) de sulfato de vincristina (Tecnocris® frasco-ampola de 1 mg/1mL) na dose de 0,5 mg/m², uma vez por semana;

- grupo vincristina associada à ivermectina (GVI): 10 cães, sendo 2 machos e 8 fêmeas, idade de $5,6 \pm 2,4$ anos, peso de $12,8 \pm 8,4$ kg na mesma dose de vincristina e intervalo entre doses do grupo GV, e logo após a administração de vincristina ocorre a administração de ivermectina (Hipermec® frasco-ampola de plástico com 50 mL com 1,0 g/100 mL) na dose de 400 µL/kg por via subcutânea (SC), também uma vez por semana.

A citologia foi realizada com auxílio de escova ginecológica, friccionada contra a massa tumoral e após seu conteúdo era repassada para uma lâmina e corada com Panótico Rápido®. A análise microscópica das amostras baseou-se em critérios de malignidade gerais (pleomorfismo; anisocitose; anisocariose e nº de células neoplásicas); critérios de malignidade nucleares (nucléolos evidentes e múltiplos; cromatina frouxa); critérios de malignidade citoplasmáticos (basofilia; vacuolização) em 10 campos microscópicos,

considerando os seguintes escores: (0) ausência de alterações; (+) alteração discreta; (+ +) alteração moderada; (+ + +) alteração acentuada, avaliados sob microscópio óptico em aumento de 400 X (Raskin e Meyer, 2003).

O exame histopatológico foi realizado por meio de retirada de um fragmento da massa através de corte com tesoura, sob anestesia local infiltrativa com lidocaína a 2% sem vasoconstritor, e as amostras foram encaminhadas para o Laboratório de Anatomia Patológica do HV da UNOESTE. Os fragmentos foram fixados em solução de formalina a 10% tamponada, pH 7,0 por 24 a 48 horas, e depois lavados em água corrente por 1 hora. Após isso, os fragmentos da neoplasia foram processados conforme a técnica de rotina histopatológica para microscopia óptica e inclusão em parafina e foram obtidos cortes com 5 µm de espessura de todas as amostras, as quais foram coradas pelo método da hematoxilina e eosina (Tolosa, 2003).

A análise microscópica das amostras de biópsia tanto do grupo (GV) como do grupo (GVI), foi baseada na verificação dos critérios de malignidade, alterações vasculares e o infiltrado inflamatório associadas à neoplasia, que foi feita por meio do número médio de mitoses e vasos sangüíneos em 10 campos microscópicos no aumento de 400X. Foram consideradas alterações para critérios de malignidade (infiltração neoplásica em epiderme e derme, regeneração de epiderme, número de mitoses e de células neoplásicas), alterações vasculares (neovascularização e infiltração neoplásica) e infiltrado inflamatório (focal, multifocal, difuso, linfocitário, plasmocitário, neutrofílico e macrófagos), considerando os seguintes escores: (0) ausência de alterações; (+) alteração discreta; (+ +) alteração moderada; (+ + +) alteração acentuada;

quanto ao nº de mitoses: (+) 1 a 3 mitoses; (++) 3 a 5 mitoses e (+++) 5 a 10 mitoses por campo de grande aumento (40X).

ANÁLISE ESTATÍSTICA

Para avaliação das variáveis observadas nas amostras microscópicas foi adotado o critério “infiltração neoplásica em derme” em ambos os grupos para observações independentes, utilizando o teste binomial para duas proporções utilizando-se o software de análises estatísticas BioEstat 5.0, estabelecendo um nível de significância de 5 %. Com relação à análise dos achados de microscopia foi necessário definir a população em estudo, que consistiu no número total das biópsias que poderiam ser realizadas (número de aplicações do animal que teve o tratamento mais longo), e também definir o número de sucessos do experimento que, neste trabalho, consistiu nas biópsias que não precisaram ser realizadas, configurando a ausência de aplicações do medicamento e conseqüente cura do animal. Desse modo, o tamanho das amostras possíveis de serem realizadas tornou-se suficiente para a devida aproximação da distribuição binomial à curva normal.

RESULTADOS

O estudo citológico revelou graus variados de pleomorfismo celular. As características malignas avaliadas mostraram que vacuolização citoplasmática e presença de cromatina frouxa foi um achado freqüente na maioria das amostras dos animais de ambos os grupos (Quadro 1).

Outro dado da pesquisa citológica demonstra que nas amostras relacionadas às últimas aplicações, em alguns casos, células neoplásicas não estão presentes mesmo com presença macroscópica do tumor.

Houve diferenças significativas ($p = 0,0134$) entre os grupos GV e GVI em relação à quantidade de biópsias que não precisaram ser realizadas, ou equivalentemente, a quantidade de aplicações não mais administradas frente ao fato da cura do animal.

Os achados histopatológicos dos animais que receberam somente vincristina revelaram graus variados de pleomorfismo celular de moderado a acentuado. Quanto ao perfil inflamatório, em ambos os grupos, houve predomínio de infiltrado inflamatório neutrofílico e leucocitário (Quadro 2).

Um achado relevante em alguns animais do grupo GVI foi a existência de material proteinado em forma de cisto, indicador de melhor prognóstico para o animal (Figura 1). Ainda com relação às amostras de biópsias, notou-se presença de células neoplásicas em derme quando já não havia massa macroscopicamente.

DISCUSSÃO E CONCLUSÕES

Na avaliação citológica observou-se figuras de mitose, muitas vezes anormais e células inflamatórias em grande quantidade, como relatado na literatura (Mozoz et al, 1996), porém, essas eram vistas apenas nas primeiras coletas, quando o quimioterápico iniciava sua ação (Figura 1 e 2).

Das características de malignidade avaliadas, presença de vacuolização ocorreu em todos os animais, além de grande quantidade de células com a cromatina frouxa. De acordo com Duncan e Prasse (1979), os vacúolos desempenham papel importante no diagnóstico desta neoplasia, diferenciando-a de outras como mastocitoma, histiocitoma e linfossarcoma. A presença de inúmeras células com a cromatina frouxa indica alto índice de células em multiplicação e essa alteração foi observada até a última aplicação do quimioterápico.

A ausência de células neoplásicas nas últimas aplicações mesmo na presença da massa tumoral pode ser indicativa de que a coleta esfoliativa do tumor é ineficiente como controle do tratamento, pois o tumor cicatriza primeiro superficialmente e nas camadas mais profundas da pele ainda se encontram células neoplásicas. Sob este aspecto a biópsia mostrou-se mais eficaz para controle, pois são retiradas células mais profundas do tumor ou da pele do animal, visto que mesmo onde não há células em epiderme ainda é possível encontrar células tumorais que podem vir a ocasionar novo crescimento tumoral mesmo após sua completa remissão.

Uma alternativa possível seria a coleta de material pelo método de citologia aspirativa por agulha fina (CAAF) onde são coletadas células mais profundamente. Porém mais estudos devem ser realizados a fim de se comparar as duas técnicas.

Os achados histopatológicos, com relação ao processo inflamatório, mostraram-se semelhantes aos de estudos anteriores (Santos et al, 2001) com prevalência de linfócitos e neutrófilos nas amostras coletadas. Estudos de

imuno-histoquímica revelam que grande parte destas células são compostas por células T que têm grande importância na regressão espontânea do TVT (Pérez et al, 1998).

A presença de células neoplásicas em derme quando da ausência destas em epiderme, e conseqüentemente de massa macroscópica, demonstra a importância do acompanhamento histológico na cura do TVT, podendo acarretar em recidiva quando o tratamento é realizado utilizando-se apenas o aspecto macroscópico como parâmetro para a interrupção do tratamento. Isso explica o porquê da baixa eficácia da excisão cirúrgica no TVT como relata Hoque *et al* (1995), pois apesar de macroscopicamente a massa ter sido retirada, há possibilidade de haver células neoplásicas infiltradas mais profundamente na derme (Quadro 2). Com base nesse dado, sugere-se administrar uma dose extra do protocolo antineoplásico, após a constatação clínica de cura do TVT, na ausência do acompanhamento histopatológico, para diminuir a sua recidiva e probabilidade de resistência, já que muitos animais considerados curados macroscopicamente ainda possuem células neoplásicas infiltradas na derme.

O material proteináceo encontrado apenas em amostras dos animais do grupo GVI (Figura 3) é encontrado em tumores de melhor prognóstico (Jones et al, 2000). É importante salientar que este não é um achado freqüente em biópsias de animais tratados com vincristina.

Assim como foi concluído por Gervazoni et al (2007) do ponto de vista das alterações clínicas e hematológicas, que o protocolo combinado diminui o número de aplicações sem oferecer riscos colaterais significativos aos animais,

neste estudo também pode-se concluir com base nos achados histopatológicos e citológicos da involução do TVT durante os dois protocolos analisados que a associação vincristina e ivermectina em média promove uma cura mais rápida do que o protocolo com o uso da vincristina como agente único, podendo ser no futuro uma excelente alternativa terapêutica por diminuir a probabilidade de resistência à vincristina e os custos de tratamento.

REFERÊNCIAS

Amber, E. I., Isitor, G.N., Adeyanju, J.B. 1985. *Viral-like particles associated with naturally occurring transmissible venereal tumor in two dogs: preliminary report.* American Journal of Veterinary Research **46**, 2613-2615.

Andrade, S.F. 2008. Manual de Terapêutica Veterinária; 3ª ed. São Paulo, Roca. 202 – 224.

Batamuzi, E. K., Bittegeko, S. B. P. 1991. *Anal and perianal transmissible venereal tumor in a bitch.* Veterinary Record **129**, 556.

Camacho, A. A., Laus, J. L. 1987. *Estudo sobre a eficiência da vincristina no tratamento de cães com tumor venéreo transmissível.* Archives of Veterinary **3**, 37-42.

Couto, C.G. & Nelson, R. W. 2001. Medicina Interna de Pequenos Animais. 2ª ed, Rio de Janeiro. Guanabara Koogan. 869 – 871.

Das, U., Das, A.K. 2000. *Review of canine transmissible venereal sarcoma.* Veterinary Research Communications **24**, 545 – 556.

Drinyaev, V.A., Mosin, V.A., Kruglyak, E.B., Novik, T.S., Sterlina, T.S., Ermakova, N.V., Kublin, L.N., Levitman, M.K.H., Shaposhnikova, V.V., Korystov, Y.N. 2004 *Antitumor effect of avermectins*. European Journal of Pharmacology **501**, 19 – 23.

Duncan, J.R., Prasse, K.W. 1979. *Cytology of canine cutaneous round cell tumors. Mast cell tumor, histiocytoma, lymphosarcoma and transmissible venereal tumor*. Veterinary Pathology **16**, 673 – 679.

Gervazoni, E.R., Sanchez, O.C., Lapa, F.A.S., Kaneko, V.M., Andrade, S.F. *Estudo de um novo protocolo de tratamento do tumor venéreo transmissível em cães*. Anais do XII ENEPE-ENAPI Encontro Anual de Pesquisa Institucional e Iniciação Científica, Presidente Prudente, SP, p. 99, 2007.

Ginel, P. J., Molleda, J. M., Novales, M., Martin, E., Margarito, J.M., López, R. 1995. *Primary transmissible venereal tumor in the nasal cavity of a dog*. The Veterinary Record **136**, 222-223.

Harmelin, A., Zuckerman, A., Nyska, A. 1995. *Correlation of Ag-NOR protein measurements with prognosis in canine transmissible venereal tumors*. 1995. Journal of Comparative Pathology **112**, 429-433.

Hoque, M., Singh, G. R., Pawde, A.M. *Electrosurgery versus scalpel surgery in canine transmissible venereal tumor*. 1995. Indian Journal of Veterinary Research **4**, 51-54.

Jones, T. C., Hunt, R. D., King, N. W. 2000. Patologia Veterinária. 6ª ed. Manole, Rio de Janeiro. 95-103.

Korystov, Y.N. 2004. *Antitumor effect of avermectins*. European Journal of Pharmacology **501**, 19 – 23.

Korystov, Y.N., Ermakova, N.V., Kublik, L.N., Levitman, M.K.H., Shaposhnikova, V.V., Mosin, V.A, Driynaev, V.A., Kruglyak, E.B., Novik, T.S., Sterlina, T.S. 2004. *Avermectins inhibit multidrug resistance of tumor cells*. European Journal of Pharmacology **493**, 57 – 64.

Mealey K. L., Bentjen, M. S., Denise, K. W. Waiting. 2002. *Frequency of the mutant MDR1 allele associated with ivermectin sensitivity in a sample population of Collies from the northwestern United States*. American Journal of Veterinary Records **62**, 479-481.

Mealey K. L., Northrup, N. C., Bentjen, M. S. 2003. *Increased toxicity of P-glycoprotein-substrate chemotherapeutic agents in a dog with the MDR1 deletion mutation associated with ivermectin sensitivity*. Journal of the American Veterinary Medical Association **10**, 1453-1455.

Morrison, W.B. 1998. *Cancer in dogs and cats: Medical and Surgical Management*. 1st ed. New York, Williams & Wilkins, 59.

Mozoz, E., Méndez, A., Gomez-Villamandos, J.C., Martín de Las Mulas, J., Pérez, J. 1996. *Immunohistochemical characterization of canine transmissible venereal tumor*. Veterinary Pathology **33**, 133-147.

Olgivie, G.K. 1996. *Small Animal Clinical Oncology*. 2nd ed. Philadelphia, W.B. Saunders. 70.

Pérez, J., Day, M. J., Mozoz, E. 1998. *Immunohistochemical study of the local inflammatory infiltrate in spontaneous canine transmissible venereal tumor at different stages of growth*. Veterinary Immunology and Immunopathology **64**, 133-147.

Raskin, E. R., Meyer, D.J. 2003. Atlas de citologia de cães e gatos. 2ª ed. São Paulo, Roca. 354.

Rogers, K. S., Walker, M. A., Dillon, H. B. 1998. *Transmissible venereal tumor: a retrospective study of 29 cases*. Journal of the American Animal Hospital Association **34**, 463-470.

Santos, F.G. A., Vasconcelos, A. C., Moro, L., Nunes, J. E. S., Paixão, T. A. 2001. *Apoptose no tumor venéreo transmissível canino: características morfológicas e evidenciação bioquímica*. Arquivo Brasileiro de Medicina Veterinária e Zootecnia **53**,

Santos, F. G. A., Vasconcelos, A. C., Nunes, J. E. S., Cassali, G. D., Paixão, T. A., Moro, L. 2005. *O tumor venéreo transmissível canino – aspectos gerais e abordagens moleculares (revisão de literatura)*. Journal of Bioscience **21**, 41-53.

Santos, F. G. A., Vasconcelos, A. C., Nunes, J. E. S., Cassali G. D., Paixão, T. A., Martins, A. S., Silva, S. S., Martins, R. F., Moro, L. 2008. *Apoptosis in the transplanted canine venereal tumor during growth and regression phases*. Arquivo Brasileiro de Medicina Veterinária e Zootecnia **60**, 607-612.

Silva, M. C. V., Barbosa, R. R., Santos, R. C., Chagas, S. N., Costa, W. P. 2007. *Avaliação epidemiológica, diagnóstica e terapêutica do tumor venéreo transmissível (TVT) na população canina atendida no hospital veterinário da UFERSA 1*, Acta Veterinaria Brasília, 28-32.

Tolosa, E. M. C., Rodrigues, C. J., Behmer, O. A., Neto, A. G. F. 2003. Manual de técnicas para histologia normal e patológica. 2ª ed. São Paulo, Manole.

331.

White, R.A. 1991. *Manual of Small Animal Oncology*. 1st ed. Iowa, Blackwell Publ. Professional 380.

Wright P. J., Parry, B. W. 1989. *Cytology of the canine reproductive system*.

Veterinary Clinics of North America: Small Animal Practice **19**, 851-874.

Quadro 1. Análises citológicas das amostras colhidas de cães diagnosticados com TVT submetidos a tratamento com vincristina (GV) e vincristina + ivermectina (GVI) no Hospital Veterinário da UNOESTE, Presidente Prudente, SP

Critérios de malignidade	NÚMERO DE AMOSTRAS / NÚMERO DE ANIMAIS																
	GV									GVI							
	1 ^a N=10	2 ^a N=10	3 ^a N=10	4 ^a N=10	5 ^a N=3	6 ^a N=3	7 ^a N=2	8 ^a N=2	9 ^a N=2	1 ^a N=10	2 ^a N=10	3 ^a N=8	4 ^a N=7	5 ^a N=3	6 ^a N=2	7 ^a N=2	8 ^a N=2
Pleomorfismo	2±2;3	2±2;3	1±1;2	0±0;2	1±0;1	±1;1	1±1;1	0±0;0	0±0;0	2±1;3	1±0;3	1±0;3	0±0;3	0±0;2	±0;2	±0;1	0±0;0
Anisocitose	2±2;3	2±2;3	1±1;2	0±0;2	1±0;1	1±0;1	1±1;1	0±0;0	0±0;0	2±1;3	1±0;3	1±0;3	0±0;3	0±0;2	2±0;2	1±0;1	0±0;0
Anisocariose	2±2;3	2±2;3	1±1;2	0±0;2	1±0;1	1±0;1	1±1;1	0±0;0	0±0;0	2±1;3	1±0;3	1±0;3	0±0;3	0±0;2	2±0;2	1±0;1	0±0;0
Número de células neoplásicas	3±3;3	3±2;3	1±0;3	0±0;3	2±0;2	2±0;2	1±1;1	0±0;0	0±0;0	2±2;3	1±0;3	2±0;3	0±0;3	0±0;2	2±0;2	1±0;1	0±0;0
Critérios nucleares																	
Nucléolos evidentes e múltiplos	3±2;3	2±2;3	2±2;3	0±0;3	3±0;3	3±0;3	2±2;2	0±0;0	0±0;0	2±1;3	2±0;3	1±0;3	0±0;3	0±0;2	1±0;1	1±0;1	0±0;0
Cromatina frouxa	3±3;3	2±2;3	2±2;3	0±0;3	2±0;2	2±0;2	1±1;1	0±0;0	0±0;0	2±1;3	2±0;3	1±0;3	0±0;3	0±0;3	2±0;2	1±0;1	0±0;0
Critérios citoplasmáticos																	
Basofilia	3±3;3	3±2;3	1±1;3	0±0;3	2±0;2	2±0;2	2±2;2	0±0;0	0±0;0	3±1;3	1±0;3	1±0;3	0±0;2	0±0;3	2±0;2	1±0;1	0±0;0
Vacuolização	3±3;3	3±3;3	2±2;3	0±0;3	3±0;3	3±0;3	3±3;3	0±0;0	0±0;0	3±1;3	2±0;3	3±0;3	0±0;3	0±0;3	3±0;3	2±0;2	0±0;0

- (0) ausência de alterações
 (+) alteração discreta
 (+ +) alteração moderada
 (+ + +) alteração acentuada

Quadro 2. Análises histopatológicas de biópsias colhidas de cães diagnosticados com TVT submetidos a tratamento com vincristina (GV) e vincristina + ivermectina (GVI) no Hospital Veterinário da UNOESTE, Presidente Prudente, SP

CRITÉRIOS de MALIGNIDADE	NÚMERO DE BIÓPSIAS														
	GV							GVI							
	1 ^a N=10	2 ^a N=10	3 ^a N=10	4 ^a N=9	5 ^a N=3	6 ^a N=2	7 ^a N=2	8 ^a N=2	1 ^a N=10	2 ^a N=8	3 ^a N=7	4 ^a N=3	5 ^a N=2	6 ^a N=2	7 ^a N=2
Infiltração Neoplásica em Epiderme	1±1;3	1±0;1	0±0;0	0±0;2	1±0;1	1±0;1	1±0;1	0±0;0	2±0;3	1±0;2	0±0;1	0±0;1	0±0;0	0±0;0	0±0;0
Infiltração Neoplásica em Derme	3±2;3	3±2;3	2±1;3	1±1;3	3±2;3	3±2;3	3±1;3	2±1;2	3±2;3	2±1;3	2±1;3	2±1;3	2±2;2	2±1;2	1±1;1
Regeneração da Epiderme	0±0;1	1±0;2	2±1;3	3±0;3	0±0;3	3±0;3	3±0;3	3±1;3	0±0;3	2±0;3	2±0;3	3±2;3	3±2;3	3±3;3	3±3;3
Nº de Mitoses por Campo em Aumento de 40x	2±1;2	1±0;2	0±0;1	0±0;2	0±0;0	2±0;2	2±0;2	0±0;0	2±1;3	2±0;2	1±0;2	1±0;2	1±1;1	1±1;1	1±0;1
Nº de Células Neoplásicas	3±2;3	3±1;3	2±0;3	1±1;3	1±1;2	3±2;3	3±1;3	1±1;1	3±2;3	2±1;3	2±1;3	2±1;3	2±1;2	1±1;1	1±1;1
ALTERAÇÕES VASCULARES															
Neovascularização	1±1;2	1±1;2	2±1;2	2±1;2	2±1;2	1±1;1	1±1;1	1±1;1	2±1;3	2±2;3	1±1;2	2±1;2	2±1;2	1±1;1	1±1;1
Infiltração Neoplásica	0±0;0	0±0;0	0±0;0	0±0;0	0±0;0	0±0;0	0±0;0	0±0;0	0±0;0	0±0;0	0±0;0	0±0;0	0±0;0	0±0;0	0±0;0
INFILTRADO INFLAMATÓRIO															
Focal	0±0;0	0±0;1	0±0;2	0±0;2	1±1;1	1±0;1	1±0;1	1±0;1	0±0;1	0±0;1	0±0;2	0±0;0	0±0;0	0±0;0	0±0;0
Multifocal	1±0;2	1±0;1	1±0;2	1±0;2	0±0;1	1±0;1	1±0;1	1±0;1	0±0;2	0±0;2	1±0;1	1±0;1	0±0;0	0±0;0	0±0;0
Difuso	0±0;2	0±0;2	0±0;0	0±0;0	0±0;0	2±0;2	0±0;0	0±0;0	1±0;3	1±0;3	2±0;2	1±0;1	1±1;1	1±1;1	1±0;1
Linfocitário	0±0;2	1±0;2	2±1;2	1±0;3	1±1;1	0±0;0	0±0;0	0±0;0	1±0;1	1±0;2	1±0;2	1±1;2	2±2;2	2±1;2	2±0;2
Plasmocitário	0±0;1	0±0;0	0±0;1	0±0;1	0±0;0	1±0;1	0±0;0	0±0;0	0±0;2	0±0;2	0±0;1	0±0;1	1±0;1	0±0;0	0±0;0
Neutrófilico	2±0;3	1±0;2	1±0;1	0±0;1	0±0;0	3±0;3	0±0;0	0±0;0	2±0;3	1±0;2	1±0;3	0±0;1	0±0;0	0±0;0	0±0;0
Macrofágo	0±0;1	0±0;2	1±0;2	1±0;2	2±0;2	0±0;0	1±0;1	1±0;1	0±0;3	0±0;1	0±0;1	1±0;1	0±0;0	0±0;0	0±0;0

(0) ausência de alterações

(+) alteração discreta

(+ +) alteração moderada

(+ + +) alteração acentuada

Quanto ao nº de mitoses considera-se: (+) 1 a 3 mitoses; (++) 3 a 5 mitoses e (+++) 5 a 10 mitoses por campo de grande aumento (40X).

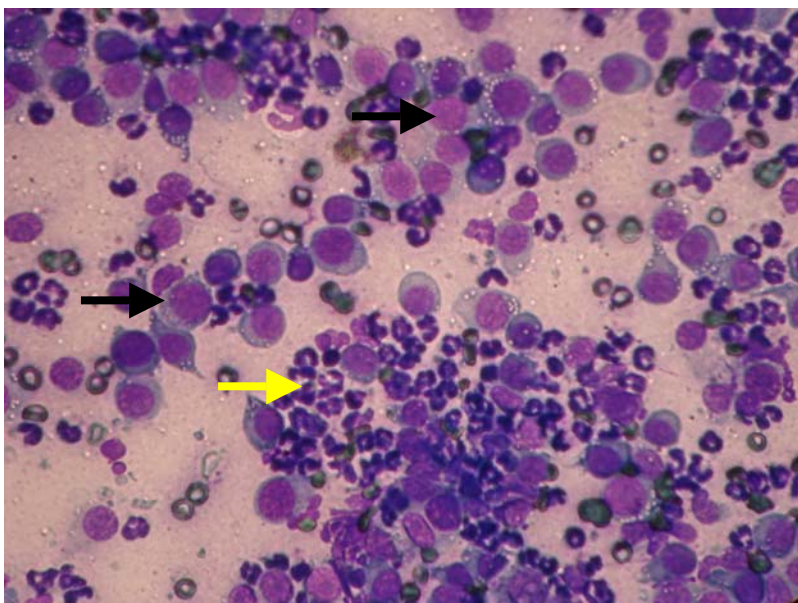


Figura 1 - Grande quantidade de células de TVT (setas pretas) e células inflamatórias (seta amarela) de animal do grupo GV. Aumento de 40 X

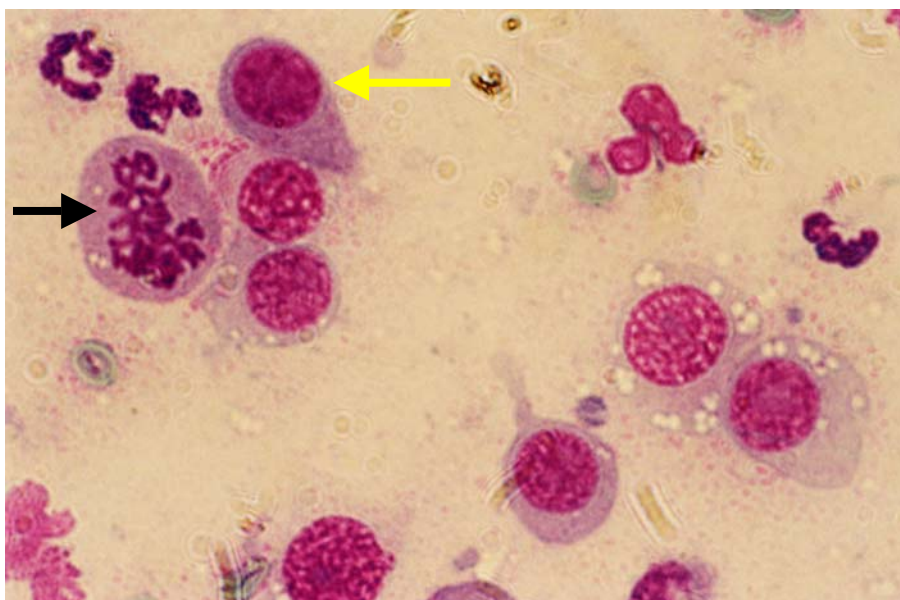


Figura 2 - Célula em formato de girino (seta amarela) e mitose anormal (seta preta) em esfregaço de TVT. Aumento de 100X.

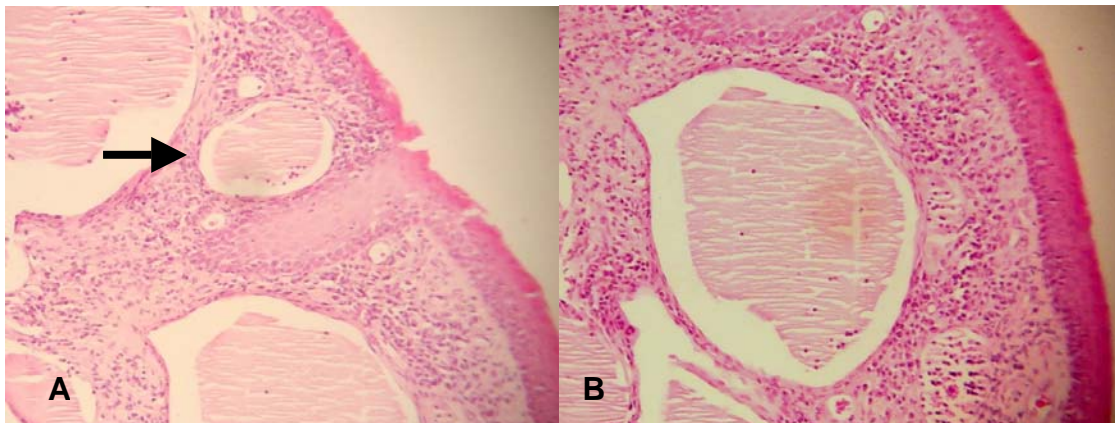


Figura 3 – (A) Observa-se no animal n. 5 do grupo GVI, uma formação cística (seta) contendo material proteinado na visualização microscópica de 4x; (B) Visualização microscópica de 10x.

HISTOPATHOLOGICAL AND CYTOLOGICAL ANALYSIS OF TWO TREATMENT PROTOCOLS FOR TRANSMISSIBLE VENEREAL TUMOURS IN DOGS

Fabiana Aguenta Sales Lapa¹, Eduardo Roberto Gervazoni², Vanessa Massumi Kaneko¹, Osimar de Carvalho Sanches³, Luís Roberto Almeida Gabriel Filho⁴, Silvia Franco Andrade⁵

¹Post-graduate Researcher in Animal Science at the University of Oeste Paulista (UNOESTE), Presidente Prudente, SP, Brazil; ²Faculty of Veterinary Medicine (UNOESTE); ³Department of Pathological Anatomy, Faculty of Veterinary Medicine (UNOESTE); ⁴Department of Statistical Analysis (UNOESTE); ⁵Department of Small Animal Medicine of Veterinary Hospital (UNOESTE).

Corresponding author: Andrade SF. e-mail:silviafranco@unoeste.br; Tel.:+55 18 32292067; Fax:+55 18 32292036. Rodovia Raposo Tavares, km 572, CEP 19001-970, Presidente Prudente, SP, Brazil. silviafranco@unoeste.br

ABSTRACT

The transmissible venereal tumour (TVT) is a contagious neoplasm of round cells that frequently affects dogs. Standard treatment consists of chemotherapy; the most effective treatment is vincristine alone. However, the emergence of resistance to this agent has spurred investigation into the use of other drugs. Recent studies demonstrated the antitumoural effect of avermectin when used with vincristine in the treatment of certain neoplasms. Therefore, the objective of this work was to compare the effectiveness of standard treatment with vincristine only as compared to combined treatment with ivermectin plus vincristine, evaluated through histopathological and cytological analysis of the tumour. Analyses revealed that the combination protocol treated TVT more effectively. These results suggest that combination treatment with vincristine

and ivermectin can be an excellent therapeutic alternative for the treatment of TVT.

Keywords: cytology; dogs; histopathology; ivermectin; transmissible venereal tumour; vincristine.

INTRODUCTION

The transmissible venereal tumour (TVT) is a naturally occurring round cell neoplasm that affects dogs in tropical and subtropical countries (Das et al., 2000).

TVT is located mainly in the mucosa of the external genitalia of both sexes, but there are reports of cases in oral and nasal cavities, eyes, skin, tonsils, liver, pharynx, spleen, kidneys, brain, ovary, and foreskin (Rogers et al, 1998), as well as the anal and perianal region (Batamuzi and Bittegeko, 1991). The origin of TVT has not been elucidated. Preliminary reports suggested a possible association of the cancer with viral-like particles in two dogs with naturally occurring TVT (Amber et al, 1985); these cells were then disseminated around the world. Karyotypes of tumour cells from various parts of the world support this argument (Santos et al, 2005). Other studies have shown that the TVT cells expressed macrophage markers on the surface, suggesting a histocytic origin (Mozoz et al, 1996).

Clinical signs vary with the location of the tumour. When the external genitalia is affected, the most common signs include: persistent preputial or vaginal discharge, genital swelling, licking of the genitalia, and growth of neoplastic masses in the genitalia. Cutaneous TVT are well-circumscribed and measure 2

to 5 cm in diameter. Oral TVT are similar to the genital type (Santos et al, 2005). When located in the nasal cavity, TVT can be associated with the occurrence of dyspnea, epistaxis, and high-volume sites (Ginel et al, 1995).

Macroscopically, genital TVT appears as lobulated masses, friable and with constant bleeding, with a cauliflower-like appearance. Microscopically, there are round or oval large cells, with pale vesicular nuclei. The cytoplasm is weakly stained and with many vacuoles. Mitoses are frequently seen (Santos, 2001).

Extra-genital cases, when there is no evidence of genital involvement, are rare. The tumour undergoes apoptosis in approximately 90% of cases during a period of 6 months (Wright et al, 1989), largely due to the action of immunoglobulins (Perez, 1998). According to Santos et al (2008), increased expression of p53 (responsible for regulating the cell cycle and genomic integrity) during TVT suggests the involvement of p53 during this phase.

Among the methods used to treat TVT are cryosurgery, radiotherapy (Rogers, 1998), surgical resection and antineoplastic chemotherapy (Camacho, 1987; Andrade, 2008), the latter being the protocol of choice in routine clinical treatment. Antineoplastic treatment may combine two or more chemotherapeutic agents (for example, vincristine and cyclophosphamide combined with methotrexate), or it can involve a single agent (in which case vincristine is most effective) (Morrison, 1998). According to Olgivie (1996), 90% of dogs need only three applications of vincristine to be cured.

However, the extensive use of vincristine in recent years resulted in the emergence of TVT resistance to the drug (Andrade, 2008). Furthermore, some

neoplasms may not respond to multiple administrations of chemotherapy (Harmelin et al, 1995).

It is known that the main factor responsible for the emergence of multidrug resistance is the P-glycoprotein, a transporter protein encoded by the MDR1 gene that exists in normal tissues (CNS, intestinal cells, renal tubular cells and bile canaliculi) and tumour tissues. The P-glycoprotein is a substrate for various molecules, including for the antineoplastic drug vincristine (Korystov, 2004; Korystov et al., 2004) and other drugs such as vinblastine, doxorubicin, avermectins and loperamide (Mealey et al., 2003). The mechanism of action of P-glycoprotein is not yet fully elucidated, but it is known that it is involved in the efflux of substances from within the cell, thus allowing these to be excreted rather than absorbed by the body (Dowling, 2006).

Neurotoxicity is observed in Collies when ivermectin is administered in therapeutic dosages, due to a mutation in the MDR1 gene. This mutation causes the production of defective P-glycoprotein, which fails to prevent the drug from entering the central nervous system, and reduces the renal and biliary excretion of this substance (Mealey et al, 2002; Mealey et al, 2003; Dowling, 2006).

Recently, a study showed the antitumour effect of ivermectin in the treatment of some cancers in rats and another study demonstrated the synergistic effect of a combination of avermectin and vincristine (Drinyiaev et al, 2004; Korystov, 2004). This combination may increase the antitumour effect of the antineoplastic agent and reduce resistance to vincristine, which has become increasingly common in recent years (Korystov et al., 2004).

Gervazoni et al (2007) found that a combination of vincristine and ivermectin was more effective than treatment with vincristine alone, for the treatment of TVT in dogs. They reported that the former protocol required a decreased number of applications, with no changes to physical or hematological analyses.

Therefore, this study aimed to verify the efficacy of the combination of vincristine and ivermectin and compare it with the isolated use of vincristine in the treatment of TVT, assessing the progress of healing through cytological and histopathological analyses of the tumour.

MATERIALS AND METHODS

The experiment was approved by the Ethical Committee of Unoeste (protocol n.017/07). Twenty dogs from the routine care of the Veterinary Teaching Hospital of Unoeste received clinical, cytological and histopathological diagnosis of genital TVT. Each dog's owner agreed to his or her pet's participation in the study and signed the free and informed consent (FICT). The treatment was suspended temporarily when the white blood cell count was below 3.000/mm³ or platelets were below 50.000/mm³. Treatment was also suspended temporarily if the dog exhibited clinical signs of vomiting, severe diarrhoea, or other symptoms that could jeopardize the welfare or life of the animal, according to the guidelines published by White (1991).

The animals were evaluated by physical examination, haemogram, cytology and biopsy of the tumour before the weekly administration(s) of the chemotherapeutic(s). The number of administrations was determined by macroscopic evidence of tumour regression, mimicking what is routinely performed for treatment of TVT (Silva et al, 2007).

The dogs were divided randomly into two groups of 10 animals as follows:

- Vincristine group (VG): 10 dogs (3 males and 7 females); age: 4.9 ± 1.4 years; weight: 11.7 ± 7.2 kg; with intravenous administration (IV) of vincristine sulphate (Tecnocris[®] - 1 mg/1mL) at a dose of 0.5 mg/m^2 once a week;
- Vincristine with ivermectin group (VIG): 10 dogs (2 males and 8 females); age: 5.6 ± 2.4 years; weight: 12.8 ± 8.4 kg; with administration of the same dose of vincristine and the same intervals between doses as the VG group, plus administration of ivermectin (Hipermec[®] 50 mL with 1.0 g/100 mL) after administration of the antineoplastic agent, at a dose of $400 \mu\text{L} / \text{kg}$ subcutaneously (SC), also once a week.

Cytology was performed by using a gynaecological brush, rubbed against the tumour; its contents were stained with Panotic[®]. Microscopic analysis of samples was based on general criteria for malignancy (pleomorphism; Anisocytosis; anisokaryosis and number of neoplastic cells); nuclear criteria of malignancy (multiple and obvious nucleoli, loose chromatin); and cytoplasmatic criteria of malignancy (basophilia, vacuolation) in 10 microscopic fields, considering the following scores: (0) no change, (+) slight change, (++) moderate change, (+++) marked change. Samples were evaluated under an optical microscope at 400X magnification (Raskin and Meyer, 2003).

Histopathological examination was performed by removing a fragment of the mass, by cutting with scissors under infiltration of local anaesthesia (2% lidocaine without vasoconstrictor). The samples were sent to the Laboratory of Pathological Anatomy of the Unoeste HV. The fragments were fixed in formalin solution and 10% buffer (pH 7.0) for 24 to 48 hours and then washed in running

water for 1 hour. After that, the tumour fragments were processed according to histopathologic routine technique for optical microscopy and embedded in paraffin. We cut 5 μm sections of all the samples, which were stained with haematoxylin and eosin (Tolosa, 2003).

Microscopic analysis of biopsy samples from VG and VIG was based on the verification of malignancy, vascular changes and inflammatory infiltrate associated with the neoplasm. This determination was made by counting the average number of blood vessels and mitoses in 10 microscopic fields (400X magnification). We considered criteria for malignancy (neoplastic infiltration in epidermis and dermis, regeneration of skin, numbers of mitoses and neoplastic cells), vascular changes (neovascularization and neoplastic infiltration) and inflammatory infiltration (focal, multifocal, diffuse, lymphocytic, plasmocytic, neutrophilic and macrophages), using the following scores: (0) no change, (+) slight change, (++) moderate change, (+++) marked change. The number of mitotic cells was classified as: (+) 1-3 mitoses; (++) 3-5 mitoses (++) and 5-10 mitoses per field (++++), at a magnification of 400 X.

STATISTICAL ANALYSIS

For assessment of microscopic variables, we adopted the "neoplastic infiltration in dermis" criterion for independent observations in both groups. We used the binomial test for two proportions and BioEstat 5.0 statistical software, with a significance level of 5%. Regarding analysis of the microscopy findings, it was necessary to define the study population, which was the total number of

biopsies that could be carried out (maximum number of treatments that an animal received). It was also necessary to determine the criteria for success, which we defined as the absence of a need for biopsy or further treatment and subsequent healing of the animal. The sample size was sufficient to approximate binomial distribution to the normal curve.

RESULTS

The cytological study showed varying degrees of cellular pleiomorphism. The malignant characteristics evaluated showed that cytoplasmic vacuolization and the presence of loose chromatin occurred frequently in the majority of samples from the dogs in both groups (Table 1).

Cytological research also revealed that in samples related to the latest applications, in some cases, neoplastic cells were not present, even when the tumour was observed macroscopically.

There were significant differences ($p = 0.0134$) between groups VG and VIG in terms of the number of biopsies that did not need to be collected, or similarly, the number of treatments that were no longer required to ensure the health of the animal.

Histopathological study of animals that received only vincristine showed cellular pleiomorphism ranging from moderate to strong. There was a predominance of neutrophil and leukocyte infiltration in the inflammatory profiles of both groups (Table 2).

An important finding in some VIG animals was the presence of protein material in cysts, an indicator of better prognosis for the animal (Figure 1). Another finding in some samples from biopsies was the presence of neoplastic cells in dermis when there was no macroscopic mass.

DISCUSSION AND CONCLUSIONS

Cytological evaluation frequently demonstrated abnormal mitotic profiles and large amounts of inflammatory cells, as reported in the literature (Mozoz *et al*, 1996). However, these phenomena were seen only in the early collections, when the chemotherapy was beginning to exert its effect (Figure 1 and 2).

Evaluation of malignancy characteristics showed the presence of cytoplasmic vacuolation in all animals, and large quantities of cells with loose chromatin. According to Duncan and Prassi (1979), the vacuoles play an important role in malignancy diagnosis, differentiating this condition from others such as mast cell tumour, histiocytoma and lymphosarcoma. The presence of numerous cells with loose chromatin indicates a high rate of cell proliferation; this variation was observed until the last application of chemotherapy.

The absence of neoplastic cells in the latest episodes of treatment in some dogs, even in the presence of tumour, may be indicative that the collection of exfoliative tumour is inefficient as the treatment control; if tumour healing occurs first in the surface, deeper layers of the skin would still harbour neoplastic cells. In this respect, the biopsy was more effective for control, because it draws deeper cells of the tumour or the skin of the animal. It is thus still possible to find tumour cells that may cause new tumour growth even after complete remission.

A possible alternative would be the collection of material by means of fine-needle aspiration cytology (FNAC), which involves the collection of cells located in deeper tissue. Further research should be performed in order to compare the two techniques.

The inflammatory process revealed by the histopathological findings was similar to that reported in previous studies (Santos *et al*, 2001), including the prevalence of lymphocytes and neutrophils in the collected samples. Immunohistochemical studies showed that these cells are largely composed of T cells, which are important in spontaneous regression of the TVT (Pérez *et al*, 1998).

The presence of neoplastic cells in dermis when they are absent from epidermis, and consequently in the absence of macroscopic mass, demonstrates the importance of histological monitoring during TVT treatment. When treatment is performed using only the macroscopic aspect as a parameter for the interruption of treatment, tumour relapse is possible. This explains the low effectiveness of surgical excision of TVT, as reported by Hoque *et al* (1995). Although the macroscopic mass has been removed, remaining neoplastic cells may have infiltrated deeper in the dermis (Table 2). Based on this data, we recommend the administration of an extra dose of the antineoplastic agent, in the absence of histopathological monitoring, after the clinical cure of TVT. This step should reduce the possibility of relapse and chemotherapy resistance, since many animals are considered macroscopically healed despite neoplastic cell infiltration of the dermis.

The proteinaceous material that occurred only in samples from VIG animals (Figure 3) is found in tumours with better prognosis (Jones *et al*, 2000). Proteinaceous material is not frequently found in biopsies of animals treated with vincristine.

As was concluded by Gervazoni *et al* (2007), the combined protocol reduces the number of applications without offering significant risks to animals, as far as clinical and haematological parameters. The cytological and histopathological findings obtained from this analysis of the two studied protocols indicate that the combination of vincristine and ivermectin promotes faster healing than the use of vincristine alone. The former represents a potential alternative therapy for reducing the resistance to vincristine, simultaneously reducing the cost of TVT treatment.

ACKNOWLEDGEMENTS

The authors thank the post-graduate program of UNOESTE for financial support.

REFERENCES

Amber, E. I., Isitor, G.N., Adeyanju, J.B.1985. *Viral-like particles associated with naturally occurring transmissible venereal tumor in two dogs: preliminary report.* American Journal of Veterinary Research **46**, 2613-2615.

Andrade, S.F. 2008. Manual de Terapêutica Veterinária; 3ª ed. São Paulo, Roca. 202 – 224.

Batamuzi, E. K., Bittegeko, S. B. P. 1991. *Anal and perianal transmissible venereal tumor in a bitch*. Veterinary Record **129**, 556.

Camacho, A. A., Laus, J. L. 1987. *Estudo sobre a eficiência da vincristina no tratamento de cães com tumor venéreo transmissível*. Archives of Veterinary **3**, 37-42.

Das, U., Das, A.K. 2000. *Review of canine transmissible venereal sarcoma*. Veterinary Research Communications **24**, 545 – 556.

Dowling, P. 2006. Pharmacogenetics: It's not just about ivermectin in collies. *Canadian Veterinary Journal* **47**, 1165-1168.

Drinyaev, V.A., Mosin, V.A., Kruglyak, E.B., Novik, T.S., Sterlina, T.S., Ermakova, N.V., Kublin, L.N., Levitman, M.K.H., Shaposhnikova, V.V., Korystov, Y.N. 2004 *Antitumor effect of avermectins*. European Journal of Pharmacology **501**, 19 – 23.

Duncan, J.R., Prasse, K.W. 1979. *Cytology of canine cutaneous round cell tumors. Mast cell tumor, histiocytoma, lymphosarcoma and transmissible venereal tumor*. Veterinary Pathology **16**, 673 – 679.

Gervazoni, E.R., Sanchez, O.C., Lapa, F.A.S., Kaneko, V.M., Andrade, S.F. *Estudo de um novo protocolo de tratamento do tumor venéreo transmissível em cães*. Anais do XII ENEPE-ENAPI Encontro Anual de Pesquisa Institucional e Iniciação Científica, Presidente Prudente, SP, p. 99, 2007.

Ginel, P. J., Molleda, J. M., Novales, M., Martin, E., Margarito, J.M., López, R. 1995. *Primary transmissible venereal tumor in the nasal cavity of a dog*. The Veterinary Record **136**, 222-223.

Harmelin, A., Zuckerman, A., Nyska, A. 1995. *Correlation of Ag-NOR protein measurements with prognosis in canine transmissible venereal tumors*. 1995. Journal of Comparative Pathology **112**, 429-433.

Hoque, M., Singh, G. R., Pawde, A.M. *Electrosurgery versus scalpel surgery in canine transmissible venereal tumor*. 1995. Indian Journal of Veterinary Research **4**, 51-54.

Jones, T. C., Hunt, R. D., King, N. W. 2000. *Patologia Veterinária*. 6^a ed. Manole, Rio de Janeiro. 95-103.

Korystov, Y.N. 2004. *Antitumor effect of avermectins*. European Journal of Pharmacology **501**, 19 – 23.

Korystov, Y.N., Ermakova, N.V., Kublik, L.N., Levitman, M.K.H., Shaposhnikova, V.V., Mosin, V.A, Driynaev, V.A., Kruglyak, E.B., Novik, T.S., Sterlina, T.S. 2004. *Avermectins inhibit multidrug resistance of tumor cells*. European Journal of Pharmacology **493**, 57 – 64.

Mealey K. L., Bentjen, M. S., Denise, K. W. Waiting. 2002. *Frequency of the mutant MDR1 allele associated with ivermectin sensitivity in a sample population of Collies from the northwestern United States*. American Journal of Veterinary Records **62**, 479-481.

Mealey K. L., Northrup, N. C., Bentjen, M. S. 2003. *Increased toxicity of P-glycoprotein-substrate chemotherapeutic agents in a dog with the MDR1*

deletion mutation associated with ivermectin sensitivity. Journal of the American Veterinary Medical Association **10**, 1453-1455.

Morrison, W.B. 1998. Cancer in dogs and cats: Medical and Surgical Management. 1st ed. New York, Williams & Wilkins, 59.

Mozoz, E., Méndez, A., Gomez-Villamandos, J.C., Martín de Las Mulas, J., Pérez, J. 1996. *Immunohistochemical characterization of canine transmissible venereal tumor.* Veterinary Pathology **33**, 133-147.

Olgvie, G.K. 1996. Small Animal Clinical Oncology. 2nd ed. Philadelphia, W.B. Saunders. 70.

Pérez, J., Day, M. J., Mozoz, E. 1998. *Immunohistochemical study of the local inflammatory infiltrate in spontaneous canine transmissible venereal tumor at different stages of growth.* Veterinary Immunology and Immunopathology **64**, 133-147.

Raskin, E. R., Meyer, D.J. 2003. Atlas de citologia de cães e gatos. 2nd ed. São Paulo, Roca. 354.

Rogers, K. S., Walker, M. A., Dillon, H. B. 1998. *Transmissible venereal tumor: a retrospective study of 29 cases.* Journal of the American Animal Hospital Association **34**, 463-470.

Santos, F.G. A., Vasconcelos, A. C., Moro, L., Nunes, J. E. S., Paixão, T. A. 2001. *Apoptose no tumor venéreo transmissível canino: características morfológicas e evidênciação bioquímica.* Arquivo Brasileiro de Medicina Veterinária e Zootecnia **53**, 557 -562.

Santos, F. G. A., Vasconcelos, A. C., Nunes, J. E. S., Cassali, G. D., Paixão, T. A., Moro, L. 2005. *O tumor venéreo transmissível canino – aspectos gerais e abordagens moleculares (revisão de literatura)*. Journal of Bioscience **21**, 41-53.

Santos, F. G. A., Vasconcelos, A. C., Nunes, J. E. S., Cassali G. D., Paixão, T. A., Martins, A. S., Silva, S. S., Martins, R. F., Moro, L. 2008. *Apoptosis in the transplanted canine venereal tumor during growth and regression phases*. Arquivo Brasileiro de Medicina Veterinária e Zootecnia **60**, 607-612.

Silva, M. C. V., Barbosa, R. R., Santos, R. C., Chagas, S. N., Costa, W. P. 2007. *Avaliação epidemiológica, diagnóstica e terapêutica do tumor venéreo transmissível (TVT) na população canina atendida no hospital veterinário da UFERSA*. Acta Veterinaria Brasílica **1**, 28-32.

Tolosa, E. M. C., Rodrigues, C. J., Behmer, O. A., Neto, A. G. F. 2003. Manual de técnicas para histologia normal e patológica. 2ª ed. São Paulo, Manole. 331.

White, R.A. 1991. Manual of Small Animal Oncology. 1 ed. Iowa, Blackwell Publ. Professional 380.

Wright, P. J., Parry, B. W. 1989. *Cytology of the canine reproductive system*. Veterinary Clinics of North America: Small Animal Practice **19**, 851-874.

CONFLICT OF INTEREST STATEMENT

All authors disclose any financial and personal relationships with other people or organizations that could inappropriately influence this work.

Table 1. Median and percentiles of the cytological analysis of samples taken from dogs diagnosed with TVT and treated with vincristine (VG) and vincristine plus ivermectin (VIG) in the Veterinary Hospital of Unoeste, Presidente Prudente, SP.

CRITERIA OF MALIGNANCY	NUMBER OF SAMPLES / NUMBER OF ANIMALS																
	VG									VIG							
	1 N=10	2 N=10	3 N=10	4 N=10	5 N=3	6 N=3	7 N=2	8 N=2	9 N=2	1 N=10	2 N=10	3 N=8	4 N=7	5 N=3	6 N=2	7 N=2	8 N=2
Pleiomorphism	2±2;3	2±2;3	1±1;2	0±0;2	1±0;1	1±1;1	1±1;1	0±0;0	0±0;0	2±1;3	1±0;3	1±0;3	0±0;3	0±0;2	2±0;2	1±0;1	0±0;0
Anisocytosis	2±2;3	2±2;3	1±1;2	0±0;2	1±0;1	1±0;1	1±1;1	0±0;0	0±0;0	2±1;3	1±0;3	1±0;3	0±0;3	0±0;2	2±0;2	1±0;1	0±0;0
Anisokaryosis	2±2;3	2±2;3	1±1;2	0±0;2	1±0;1	1±0;1	1±1;1	0±0;0	0±0;0	2±1;3	1±0;3	1±0;3	0±0;3	0±0;2	2±0;2	1±0;1	0±0;0
Number of neoplastic cells	3±3;3	3±2;3	1±0;3	0±0;3	2±0;2	2±0;2	1±1;1	0±0;0	0±0;0	2±2;3	1±0;3	2±0;3	0±0;3	0±0;2	2±0;2	1±0;1	0±0;0
NUCLEAR CRITERIA																	
Multiple and obvious nucleoli	3±2;3	2±2;3	2±2;3	0±0;3	3±0;3	3±0;3	2±2;2	0±0;0	0±0;0	2±1;3	2±0;3	1±0;3	0±0;3	0±0;2	1±0;1	1±0;1	0±0;0
Loose chromatin	3±3;3	2±2;3	2±2;3	0±0;3	2±0;2	2±0;2	1±1;1	0±0;0	0±0;0	2±1;3	2±0;3	1±0;3	0±0;3	0±0;3	2±0;2	1±0;1	0±0;0
CYTOPLASMATIC CRITERIA																	
Basophilia	3±3;3	3±2;3	1±1;3	0±0;3	2±0;2	2±0;2	2±2;2	0±0;0	0±0;0	3±1;3	1±0;3	1±0;3	0±0;2	0±0;3	2±0;2	1±0;1	0±0;0
Vacuolation	3±3;3	3±3;3	2±2;3	0±0;3	3±0;3	3±0;3	3±3;3	0±0;0	0±0;0	3±1;3	2±0;3	3±0;3	0±0;3	0±0;3	3±0;3	2±0;2	0±0;0

- (0) Absence of changes
- (1) Discrete change
- (2) Moderate change
- (3) Marked change

Table 2. Median and percentiles of the histopathological analysis of biopsies taken from dogs diagnosed with TVT treated with vincristine (VG) and vincristine plus ivermectin (VIG) in the Veterinary Hospital of Unoeste, Presidente Prudente, SP.

CRITERIA OF MALIGNANCY	NUMBER OF SAMPLES / NUMBER OF ANIMALS														
	VG								VIG						
	1 N=10	2 N=10	3 N=10	4 N=9	5 N=3	6 N=2	7 N=2	8 N=2	1 N=10	2 N=8	3 N=7	4 N=3	5 N=2	6 N=2	7 N=2
Neoplastic infiltration in epidermis	1±1;3	1±0;1	0±0;0	0±0;2	1±0;1	1±0;1	1±0;1	0±0;0	2±0;3	1±0;2	0±0;1	0±0;1	0±0;0	0±0;0	0±0;0
Neoplastic infiltration in dermis	3±2;3	3±2;3	2±1;3	1±1;3	3±2;3	3±2;3	3±1;3	2±1;2	3±2;3	2±1;3	2±1;3	2±1;3	2±2;2	2±1;2	1±1;1
Regeneration of skin	0±0;1	1±0;2	2±1;3	3±0;3	0±0;3	3±0;3	3±0;3	3±1;3	0±0;3	2±0;3	2±0;3	3±2;3	3±2;3	3±3;3	3±3;3
Number of mitoses at magnification of 400X	2±1;2	1±0;2	0±0;1	0±0;2	0±0;0	2±0;2	2±0;2	0±0;0	2±1;3	2±0;2	1±0;2	1±0;2	1±1;1	1±1;1	1±0;1
Number of neoplastic cells	3±2;3	3±1;3	2±0;3	1±1;3	1±1;2	3±2;3	3±1;3	1±1;1	3±2;3	2±1;3	2±1;3	2±1;3	2±1;2	1±1;1	1±1;1
VASCULAR CHANGES															
Neovascularization	1±1;2	1±1;2	2±1;2	2±1;2	2±1;2	1±1;1	1±1;1	1±1;1	2±1;3	2±2;3	1±1;2	2±1;2	2±1;2	1±1;1	1±1;1
Neoplastic infiltration	0±0;0	0±0;0	0±0;0	0±0;0	0±0;0	0±0;0	0±0;0	0±0;0	0±0;0	0±0;0	0±0;0	0±0;0	0±0;0	0±0;0	0±0;0
INFLAMMATORY INFILTRATION															
Focal	0±0;0	0±0;1	0±0;2	0±0;2	1±1;1	1±0;1	1±0;1	1±0;1	0±0;1	0±0;1	0±0;2	0±0;0	0±0;0	0±0;0	0±0;0
Multifocal	1±0;2	1±0;1	1±0;2	1±0;2	0±0;1	1±0;1	1±0;1	1±0;1	0±0;2	0±0;2	1±0;1	1±0;1	0±0;0	0±0;0	0±0;0
Diffuse	0±0;2	0±0;2	0±0;0	0±0;0	0±0;0	2±0;2	0±0;0	0±0;0	1±0;3	1±0;3	2±0;2	1±0;1	1±1;1	1±1;1	1±0;1
Lymphocytic	0±0;2	1±0;2	2±1;2	1±0;3	1±1;1	0±0;0	0±0;0	0±0;0	1±0;1	1±0;2	1±0;2	1±1;2	2±2;2	2±1;2	2±0;2
Plasmocitic	0±0;1	0±0;0	0±0;1	0±0;1	0±0;0	1±0;1	0±0;0	0±0;0	0±0;2	0±0;2	0±0;1	0±0;1	1±0;1	0±0;0	0±0;0
Neutrophilic	2±0;3	1±0;2	1±0;1	0±0;1	0±0;0	3±0;3	0±0;0	0±0;0	2±0;3	1±0;2	1±0;3	0±0;1	0±0;0	0±0;0	0±0;0
Macrophages	0±0;1	0±0;2	1±0;2	1±0;2	2±0;2	0±0;0	1±0;1	1±0;1	0±0;3	0±0;1	0±0;1	1±0;1	0±0;0	0±0;0	0±0;0

- (0) Absence of changes
 (1) Discrete change
 (2) Moderate change
 (3) Marked change

Number of mitoses were classified by: (1) 1-3 mitoses; (2) 3-5 mitoses (3) and 5-10 mitoses per field (40 X magnification)

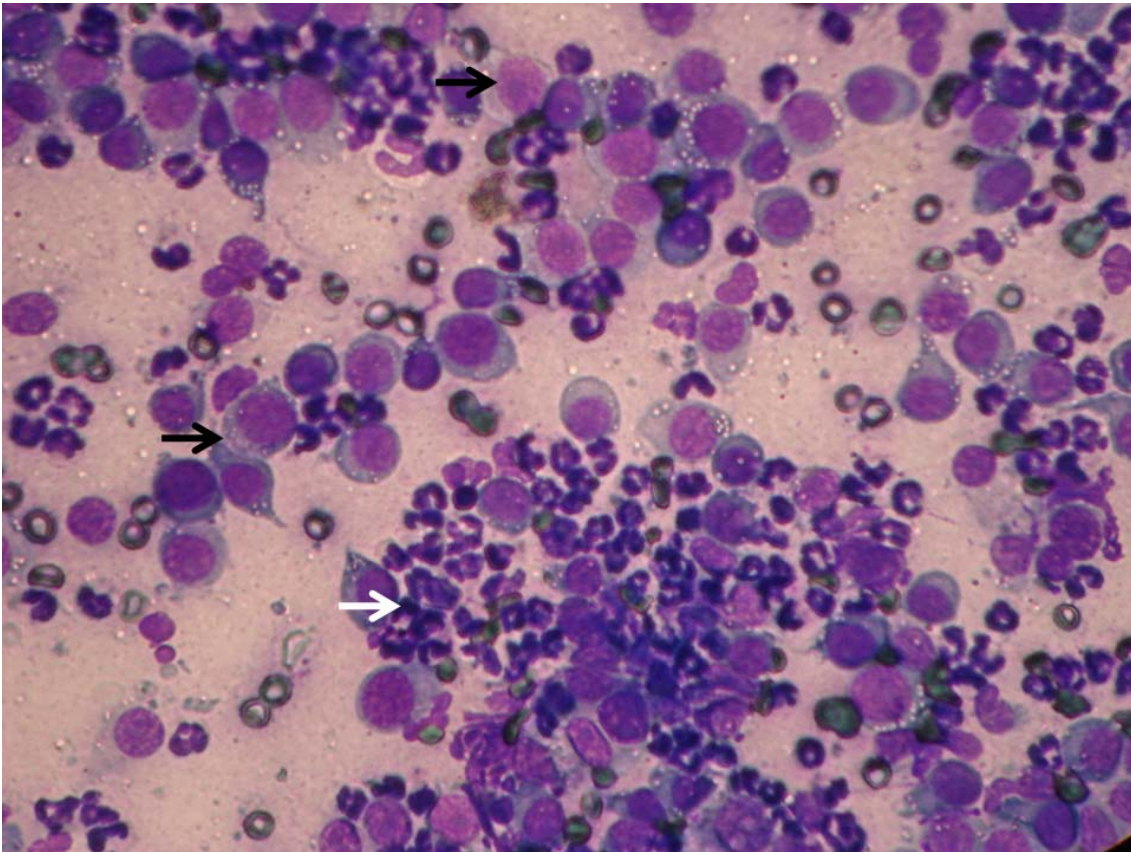


Figure 1 - Large amount of TVT cells (black arrows) and inflammatory cells (white arrow) from a VG animal. 40 X magnification.

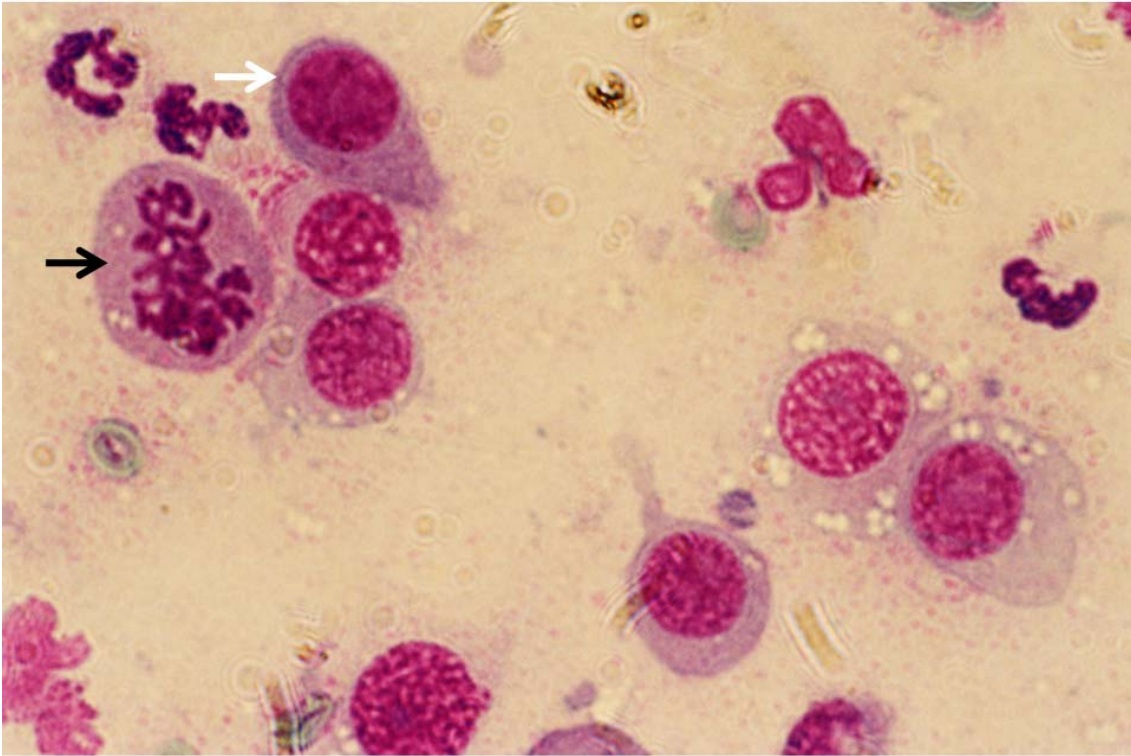


Figure 2 - Tadpole cell (white arrow) and abnormal mitosis (black arrow) in TVT smear. 100X magnification.

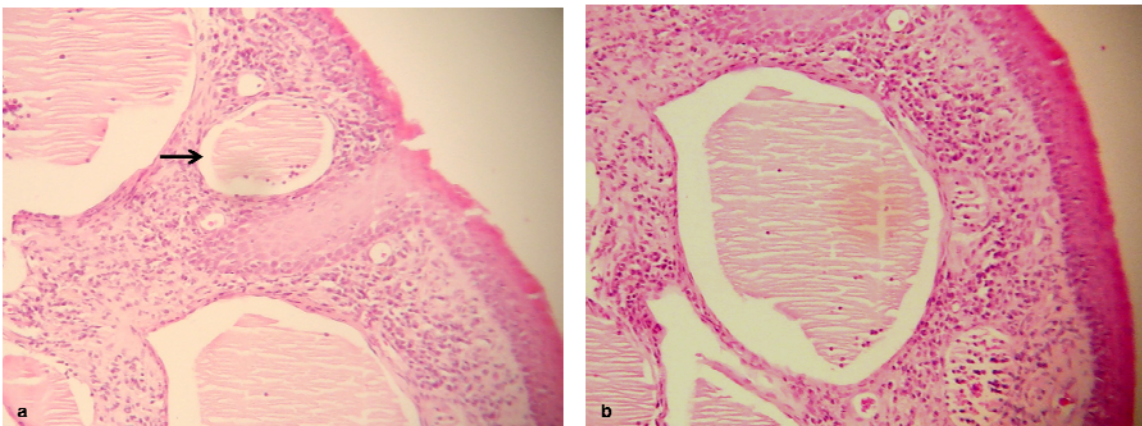


Figure 3 - (a) A cystic formation (arrow) containing the protein material is observed in animal n. 5 VIG, 4 X magnification; (b) 10 X magnification.

ANEXO

Normas para Publicação na Revista
Research in Veterinary Science

The Official Journal of the Association for Veterinary Teaching and Research Work

Guide for Authors

Research in Veterinary Science publishes original contributions and review articles on research concerning the health and disease of animals, including studies in comparative medicine.

Types of contribution

1. Original research papers (Regular Papers)
2. Short Communications
3. Review articles

Original research papers should report the results of original research. The material should not have been previously published elsewhere, except in a preliminary form.

Short Communications should not exceed 1600 words and include no more than two tables or figures. They should have an abstract but no other divisions. Typescripts should be clearly marked Short Communication.

Review articles Review articles on veterinary topics are invited for publication. They should give an update on recent advances in a particular field and be targeted at research veterinarians who are not necessarily working in the same field. The length should not exceed 4000 words.

Submission of manuscripts

Submission to *Research in Veterinary Science* now proceeds online via Elsevier Editorial System - <http://ees.elsevier.com/rvsc>. Authors will be guided step-by-step through uploading files directly from their computers. Authors should select a set of classifications for their papers from a given list, as well as a category designation (Original Research Paper, Short Communication, and so on). Electronic PDF proofs will be automatically generated from uploaded files, and used for subsequent reviewing.

Authors should send queries concerning the submission process or journal procedures to AuthorSupport@elsevier.com. Authors can check the status of their manuscript within the review procedure using Elsevier Editorial System.

Authors submitting hard copy papers will be asked to resubmit using Elsevier Editorial System.

Submission of an article is understood to imply that the article is original and is not being considered for publication elsewhere. Submission also implies that all authors have approved the paper for release and are in agreement with its content. Upon acceptance of the article by the journal, the author(s) will be asked to transfer the copyright of the article to the Publisher. This transfer will ensure the widest possible dissemination of information.

All authors should have made substantial contributions to all of the following: (1) the conception and design of the study, or acquisition of data, or analysis and interpretation of data, (2) drafting the article or revising it critically for important intellectual content, (3) final approval of the version to be submitted.

Acknowledgements All contributors who do not meet the criteria for authorship as defined above should be listed in an acknowledgements section. Examples of those who might be acknowledged include a person who provided purely technical help, writing assistance, or a

department chair who provided only general support. Authors should disclose whether they had any writing assistance and identify the entity that paid for this assistance.

Conflict of interest

At the end of the text, under a subheading "Conflict of interest statement" all authors must disclose any financial and personal relationships with other people or organisations that could inappropriately influence (bias) their work. Examples of potential conflicts of interest include employment, consultancies, stock ownership, honoraria, paid expert testimony, patent applications/registrations, and grants or other funding.

Role of the funding source

All sources of funding should be declared as an acknowledgement at the end of the text. Authors should declare the role of study sponsors, if any, in the study design, in the collection, analysis and interpretation of data; in the writing of the manuscript; and in the decision to submit the manuscript for publication. If the study sponsors had no such involvement, the authors should so state.

Language Editing: [Elsevier's Authors Home](#) provides details of some companies who can provide English language and copyediting services to authors who need assistance *before* they submit their article or *before* it is accepted for publication. Authors should contact these services directly. For more information about language editing services, please email authorsupport@elsevier.com.

Ethics

Before papers describing animal studies are accepted for publication in *Research in Veterinary Science*, the authors must satisfy the editors that the work conformed to appropriate ethical standards. Whether or not a particular piece of work is accepted for publication will be decided by the editors whose decision will be final.

The authors should provide written assurances that: (i) The project underwent ethical review and was given approval by an institutional animal care and use committee or by appropriately qualified scientific and lay colleagues. (ii) The care and use of experimental animals complied with local animal welfare laws, guidelines and policies.

The editors expect authors to have adhered to the following general principles: (i) Alternative procedures that replace the use of animals should be used if possible. Where this is not possible, the animals used should be carefully selected to be the least sentient species possible and of an appropriate strain. (ii) The minimum number of animals should be used consistent with achieving the scientific objectives of the study. (iii) Pain and distress should be minimised by the use of humane endpoints, sedation, anaesthesia, analgesia and post-operative care. (iv) Access to veterinary care must be available at all times. (v) Investigators and personnel that care for and use animals must be trained and possess relevant expertise and training that should be updated regularly. (vi) If animals have to be killed, this should be done humanely according to local euthanasia regulations, such as the Home Office guidelines in the UK or guidelines of the American Veterinary Association Panel on Euthanasia.

Title

Papers should be headed with the full title, the initials and surnames of the authors, and the name and address of the institution where the work was carried out. The full telephone number, Fax number and e-mail address of the corresponding author should also be provided.

Form of Papers

- a) Abstract (not more than 150 words), self-contained and embodying the main conclusions. It should note the relevance to veterinary science as well as the aims and objectives of the work. Sentences such as 'the results are discussed', which merely describe the paper, are not allowed.
- b) Keywords. Please supply a list of up to six keywords that describe the paper.
- c) Introduction.
- d) Materials and methods employed.
- e) Results, as concise as possible. Text, tables and figures illustrating the same data will rarely be permitted.
- f) Discussion and conclusions.
- g) Acknowledgements.
- h) References.
- i) Manuscripts should have **numbered lines**, with wide margins and **double spacing**, throughout, i.e. also for abstracts, footnotes and references. **Every page of the manuscripts, including the title page, references, tables, etc., should be numbered.** However, in the text no reference should be made to page numbers; if necessary one may refer to sections. Avoid excessive usage of italics to emphasize part of the text.

Abbreviation and symbols: Authors are asked to explain each scientific abbreviation at its first occurrence in their papers; for example, complement fixation test (CFT). The policy of the journal with respect to units and symbols is that SI (System International) symbols should be used.

Reference Format

Only papers closely related to the author's work should be mentioned; exhaustive lists should be avoided. References should be cited in the text thus: Brown and Smith (1985), Jones (1987a), Jones (1987b), or Smith *et al* (1988). The list of references at the end of the paper should be given in alphabetical order and should appear in the form:- Torgerson, P.R., Budke, C.M., 2003 *Echinococcosis* - an international public health challenge. *Research in Veterinary Science* **74**, 191-202. References to books and monographs should include: (1) author(s) or editor(s); (2) year of publication; (3) title; (4) edition; (5) place of publication and publisher; (6) beginning and final page numbers.

Illustrations

1. All illustrations (line drawings and photographs) should be submitted as separate files, preferably in TIFF or EPS format.
2. Illustrations should be numbered according to their sequence in the text. References should be made in the text to each illustration.
3. Illustrations should be designed with the format of the page of the journal in mind. Illustrations should be of such a size as to allow a reduction of 50%.
4. Lettering should be big enough to allow a reduction of 50% without becoming illegible. Any lettering should be in English. Use the same kind of lettering throughout and follow the style of the journal.

5. If a scale should be given, use bar scales on all illustrations instead of numerical scales that must be changed with reduction.
6. Each illustration should have a caption. The captions to all illustrations should be typed on a separate sheet of the manuscript.
7. Explanations should be given in the figure legend(s). Drawn text in the illustrations should be kept to a minimum.
8. Photographs are only acceptable if they have good contrast and intensity.
9. If you submit usable colour figures, Elsevier would ensure that these figures appeared free-of-charge in colour in the electronic version of your accepted paper, regardless of whether or not these illustrations are reproduced in colour in the printed version. Colour illustrations can only be included in print if the additional cost of reproduction is contributed by the author: you would receive information regarding the costs from Elsevier after receipt of your accepted article.
Please note that because of technical complications which may arise by converting colour figures to 'grey scale' (for the printed version, should you not opt for colour in print), you should submit in addition usable black and white figures corresponding to all colour illustrations.
10. Advice on the preparation of illustrations can be found at the following URL:
⇒ <http://www.elsevier.com/artworkinstructions>

Preparation of supplementary data

Elsevier now accepts electronic supplementary material to support and enhance your scientific research. Supplementary files offer the author additional possibilities to publish supporting applications, movies, animation sequences, high-resolution images, background datasets, sound clips and more. Supplementary files supplied will be published online alongside the electronic version of your article in Elsevier web products, including ScienceDirect:
⇒ <http://www.sciencedirect.com>. In order to ensure that your submitted material is directly usable, please ensure that data is provided in one of our recommended file formats. Authors should submit the material together with the article and supply a concise and descriptive caption for each file.

Tables

1. Authors should take notice of the limitations set by the size and lay-out of the journal. Large tables should be avoided. Reversing columns and rows will often reduce the dimensions of a table.
2. If many data are to be presented, an attempt should be made to divide them over two or more tables.
3. Tables should be numbered according to their sequence in the text. The text should include references to all tables.
4. Each table should occupy a separate page of the manuscript. Tables should never be included in the text.
5. Each table should have a brief and self-explanatory title.
6. Column headings should be brief, but sufficiently explanatory. Standard abbreviations of units of measurement should be added between parentheses.
7. Vertical lines should not be used to separate columns. Leave some extra space between the

columns instead.

8. Any explanation essential to the understanding of the table should be given as a footnote at the bottom of the table.

Copyright

If excerpts from other copyrighted works are included, the Author(s) must obtain written permission from the copyright owners and credit the source(s) in the article. Elsevier has preprinted forms for use by Authors in these cases: contact Elsevier's Rights Department, Oxford, UK: phone (+1) 215 239 3804 or +44(0)1865 843830, fax +44(0)1865 853333, e-mail healthpermissions@elsevier.com. Requests may also be completed online via the Elsevier homepage ⇨ <http://www.elsevier.com/permissions>.

Material in unpublished letters and manuscripts is also protected and must not be published unless permission has been obtained.

Authors Rights

As an author you (or your employer or institution) may do the following:

- make copies (print or electronic) of the article for your own personal use, including for your own classroom teaching use
- make copies and distribute such copies (including through e-mail) of the article to research colleagues, for the personal use by such colleagues (but not commercially or systematically, e.g., via an e-mail list or list server)
- post a pre-print version of the article on Internet websites including electronic pre-print servers, and to retain indefinitely such version on such servers or sites
- post a revised personal version of the final text of the article (to reflect changes made in the peer review and editing process) on your personal or institutional website or server, with a link to the journal homepage (on elsevier.com)
- present the article at a meeting or conference and to distribute copies of the article to the delegates attending such a meeting
- for your employer, if the article is a 'work for hire', made within the scope of your employment, your employer may use all or part of the information in the article for other intra-company use (e.g., training)
- retain patent and trademark rights and rights to any processes or procedure described in the article
- include the article in full or in part in a thesis or dissertation (provided that this is not to be published commercially)
- use the article or any part thereof in a printed compilation of your works, such as collected writings or lecture notes (subsequent to publication of your article in the journal)
- prepare other derivative works, to extend the article into book-length form, or to otherwise re-use portions or excerpts in other works, with full acknowledgement of its original publication in the journal

Funding body agreements and policies

Elsevier has established agreements and developed policies to allow authors who publish in

Elsevier journals to comply with potential manuscript archiving requirements as specified as conditions of their grant awards. To learn more about existing agreements and policies please visit <http://www.elsevier.com/fundingbodies>).

Proofs

One set of page proofs in PDF format will be sent by e-mail to the corresponding author (if we do not have an e-mail address then paper proofs will be sent by post). Elsevier now sends PDF proofs which can be annotated; for this you will need to download Adobe Reader version 7 available free from <http://www.adobe.com/products/acrobat/readstep2.html>. Instructions on how to annotate PDF files will accompany the proofs. The exact system requirements are given at the Adobe site:

<http://www.adobe.com/products/acrobat/acrrsystemreqs.html#70win>. If you do not wish to use the PDF annotations function, you may list the corrections (including replies to the Query Form) and return to Elsevier in an e-mail. Please list your corrections quoting line number. If, for any reason, this is not possible, then mark the corrections and any other comments (including replies to the Query Form) on a printout of your proof and return by fax, or scan the pages and e-mail, or by post. Please use this proof only for checking the typesetting, editing, completeness and correctness of the text, tables and figures. Significant changes to the article as accepted for publication will only be considered at this stage with permission from the Editor. We will do everything possible to get your article published quickly and accurately. Therefore, it is important to ensure that all of your corrections are sent back to us in one communication: please check carefully before replying, as inclusion of any subsequent corrections cannot be guaranteed. Proofreading is solely your responsibility.

Author Enquiries

For enquiries relating to the submission of articles (including electronic submission where available) please visit the journal's homepage at <http://www.elsevier.com/locate/rvsc>. This also provides the facility to track accepted articles and set up e-mail alerts to inform you of when an article's status has changed.

Contact details for questions arising after acceptance of an article, especially those relating to proofs, are provided after registration of an article for publication.

Offprints

1. The corresponding author will, at no cost, be provided with a PDF file of the article via e-mail or, alternatively, 25 free paper offprints. The PDF file is a watermarked version of the published article and includes a cover sheet with the journal cover image and a disclaimer outlining the terms and conditions of use.
2. Additional paper offprints can be ordered on an offprint order form, which is included with the proofs.
3. UNESCO coupons are acceptable in payment of extra paper offprints. A total of 25 free offprints of each paper will be made available to its author(s). Additional copies can be ordered at proof stage when a scale of costs will be supplied.

Research in Veterinary Science has no page charges